

УДК 616.31-006

ОПЫТ ЛИМФАДЕНОЭКТОМИИ СТОРОЖЕВЫХ ЛИМФАТИЧЕСКИХ УЗЛОВ, ОБНАРУЖЕННЫХ МЕТОДАМИ РАДИОИЗОТОПНОЙ ДИАГНОСТИКИ ПРИ ЗЛОКАЧЕСТВЕННЫХ НОВООБРАЗОВАНИЯХ РОТОГЛОТКИ

¹К. Заплатников, ¹Х. Валендзик, ¹М. Диль, ¹Н. Деберт, ¹Н. Хамшо, ¹Ф. Грюнвальд, ²В. Сухов,
¹А. Ф. Ковач

¹Клиника Университета им. Й.-В. Гёте, г. Франкфурт-на-Майне, Германия

²Военно-медицинская академия им. С. М. Кирова, Санкт-Петербург, Россия

EXPERIENCE OF SENTINEL LYMPHADENECTOMY GUIDED BY NUCLEAR IMAGING IN PATIENTS WITH OROPHARYNGEAL MALIGNANCIES

¹K. Zaplatnikov, ¹H. Valenzik, ¹M. Dill, ¹N. Döbert, ¹N. Hamtsho, ¹F. Grünvald, ²V. Sukhov,
¹A. F. Kovacs

¹J.-W. Goethe University Clinic, Frankfurt/Main, Germany

²Military Medical Academy named after S. M. Kirov, St.-Petersburg, Russia

© Коллектив авторов, 2014 г.

Определение сторожевого лимфатического узла (СЛУ) с использованием коллоидных радиофармпрепаратов, меченных ^{99m}Tc (Nanocol®), с последующей лимфосцинтиграфией и интраоперационной детекцией гамма-зондом — перспективное направление в современной ядерной медицине и клинической практике. Особо важную роль играет вышеназванная методика в сочетании с последующим прицельным иссечением сторожевого (сентинельного) узла (СЛУ) при лечении злокачественных новообразований в области ротоглотки. Биопсия таких узлов позволяет четко верифицировать распространение и стадию опухолевого заболевания. В данном исследовании в рамках междисциплинарного ведения больных со злокачественной опухолевой патологией ротоглотки, совмещающего как диагностические, так и лечебные процедуры, проводились удаление и биопсия выявленных с помощью гамма-зонда СЛУ, без обязательной в таких случаях расширенной лимфаденэктомии шеи у 70 пациентов. Контроль точности поставленного диагноза по данным биопсии был проведен в группе из 45 пациентов. В 94% случаев СЛУ были выявлены и удалены и пациенты находились в состоянии полной ремиссии (катамнез наблюдения составил в среднем 26 мес); у 9 пациентов (13%) имело место метастатическое поражение в области детектированных СЛУ, и им была проведена полная лимфаденэктомия. У 2 пациентов были выявлены метастазы в лимфатические узлы при наличии сочетанной карциномы другой локализации. Итак, новый комплексный подход к ведению таких пациентов является одним из эффективных способов стадирования злокачественных опухолей, что значительно сокращает число необоснованных радикальных вмешательств и может быть внедрено в современный интеграционный процесс лечения.

Ключевые слова: сторожевые лимфатические узлы, хирургическое лечение, карцинома ротоглотки, сцинтиграфия сторожевых узлов, ФДГ-ПЭТ.

The excision of sentinel lymph nodes has a growing relevance in the diagnostics of oral and oropharyngeal cancer in case of N0. The validity of sentinel node biopsy (SNB) was examined as single surgical staging tool. Within the framework of a multi-modality treatment scheme, SNB without elective neck dissection performed during surgery of the primary tumor in 70 previously untreated patients. Control of accuracy took place by observation of manifestation of neck node metastases in 45 patients who had not been postoperatively irradiated. 94% of sentinel nodes could be excised; nine patients (13%) had positive nodes and were undergone radical neck lymph nodes dissection. There were 2 neck lymph node metastases in the context of second primaries, all other patients remained regionally un conspicuous (median observation time: 26 months). As staging tool assessing T1–3 N0 tumors, SNB could lead to a considerable reduction of the number of elective neck dissections. It could be integrated well into a multi-modality treatment scheme.

Key words: sentinel lymph node biopsy, mouth neoplasms, head and neck neoplasms, sentinel lymph node scintigraphy, FDG-PET.

Введение. Лимфаденэктомия сторожевых лимфатических узлов (СЛУ), а также селективная биопсия (СБ) и прицельное иссечение широко применяются в нарастающих объемах в ведущих мировых

клиниках при лечении ряда злокачественных заболеваний, в том числе опухолей в области головы и шеи, а также ротоглотки [1]. Эта методика позволяет выбрать оптимальный и щадящий режим ведения больных с не пораженными опухолью регионарными лимфатическими узлами (ЛУ) шеи (стадия N0), потому что обычные методы, такие как ультразвуковое исследование (УЗИ), компьютерная и магнитно-резонансная томография (КТ и МРТ), имеют по ряду объективных факторов некоторые неточности в рамках первичного стадирования (по данным литературы [2] чувствительность и специфичность не превышают 60–70%). Таким образом, для достаточно большой группы больных целесообразным является проведение более совершенного комплекса диагностических мероприятий с целью выработки оптимальной тактики лечения, а также решение вопроса об обязательном выполнении надподъязычной диссекции ЛУ [3]. Для оценки эффективности стандартного лечения опухолей ротоглотки и его модификаций с использованием данных, полученных при помощи определения СЛУ и СБ, проанализированы отдаленные результаты практически всех опубликованных на данный момент исследований [1–7]. Результаты этих исследований, в частности почти 100% детекция СЛУ, а также их однозначная гистологическая верификация, при достаточно низком количестве ложноотрицательных результатов, сделали возможным отказаться в случаях N0-состояний от расширенной надподъязычной диссекции ЛУ. Этот комбинированный радионуклидно-хирургическо-терапевтический метод с марта 2000 г. был внедрен в алгоритм лечения и стадирования опухолей ротоглотки в Клинике Университета им. И.-В. Гёте Франкфурта-на-Майне (кафедра челюстно-лицевой и пластической хирургии и кафедра ядерной медицины), где рутинно проводятся СБ в рамках комплексного ведения пациентов без проведения расширенной, профилактической операции на ЛУ шеи [4–7]. Контроль нового лечебно-диагностического подхода проводился в период диспансерного наблюдения, который составил в среднем 26 мес, что и было скрупулезно документировано.

Материалы и методы исследования. У 70 пациентов с гистологически верифицированной и до этого не леченной плоскоклеточной карциномой в области ротоглотки была проведена СБ. Сведения о них приведены в табл. 1. Средний возраст пациента составил 65 лет (44–93 года). Клиническое состояние больных по классификации Европейской совместной группы онкологов (ESOG) оценивалось как статус 0, 1 или 2: 0 — нормальная, неизменная жизненная активность; 1 — ограничение жизненной активности при нагрузке, подвижный больной, возможна легкая физическая нагрузка или работа сидя; 2 — ходячий пациент, уход за собой возможен, но не работоспособен; во время бодрствования может двигаться больше 50% времени.

По классификации TNM (Union Internationale Contre le Cancer, 1997) состояние всех больных было расценено как N0M0 с различными стадиями T (см. табл. 1). Диагноз регионарного метастазирования основывался на данных как рутинных диагностических методов (пальпация шеи, УЗИ, КТ от ос-

Таблица 1

Обобщенные данные об исследованных пациентах

Показатель	Число пациентов
Пол	
Мужчины	38
Женщины	32
Локализация опухоли	
Передняя часть ротового дна	15
Боковая часть ротового дна	11
Язык	16
Нижняя челюсть	7
Слизистая оболочка щек	4
Ротоглотка	10
Нижняя челюсть	4
Верхняя челюсть	3
Стадия заболевания (по UICC)	
cT 1 N0M0	21
cT 2 N0M0	27
cT 3 N0M0	4
cT 4 N0M0	18
Предоперационная ИАХТ	
Не проводилась (только cT1–2)	20
Проводилась	50

нования черепа до верхнего средостения), так и новых методов онкологической диагностики, к которым относится ^{18}F -ФДГ-ПЭТ (позитронно-эмиссионная томография всего тела с применением универсального туморотропного радиофармпрепарата фтордезоксиглюкозы, меченной радиоактивным фтором), причем данные этого исследования были решающими для стадирования опухолевого заболевания при сомнительных результатах вышеназванных рутинных методов с учетом эффективности ФДГ-ПЭТ при конкретной нозологии [8, 9]. По общему состоянию пациенты были оценены терапевтами и анестезиологами как операбельные.

Методы терапевтического и противоопухолевого лечения. Всем больным с первичной карциномой ротоглотки с момента интеграции СБ в междисциплинарный лечебный процесс проводились следующие мероприятия [5–7]. При отсутствии противопоказаний осуществлялась неoadьювантная интраартериальная химиотерапия (ИАХТ) цисплатином (доза 150 г/м^2) при системной нейтрализации препарата тиосульфатом натрия. Некоторым больным ИАХТ не проводилась из-за противопоказаний, таких как нарушение функции почек или сосудистая патология (см. табл. 1). Радикальная операция вы-

полнялась через 3–4 нед. В случаях отсутствия метастатического поражения ЛУ шеи расширенная лимфаденэктомия не проводилась, и таких пациентов обследовали на наличие СЛУ с их последующим иссечением. Такой подход в ходе выполнения терапевтического алгоритма был санкционирован Комитетом по медицинской этике Франкфуртского университета. При поражении СЛУ проводилась модифицированная радикальная лимфаденэктомия шеи, а у больных с большой первичной опухолью (Т3–4) — дополнительно в течение 5 нед адьювантная фракционированная лучевая терапия на область первичной опухоли и возможных путей метастазирования (лимфатические пути) в дозе 51,3 Гр. Параллельно, как правило, такие больные также получали системную химиотерапию доцетакселом (20 мг/м² 1 раз в неделю). Амбулаторное диспансерное наблюдение проводилось каждую неделю во время лучевой терапии, затем 1 раз в месяц в первый год после терапии и каждый второй месяц во второй год после проведения лечения.

Техника проведения ИАХТ. В день процедуры больные получали с целью подготовки 74 мг долазетрона, 75 мг преднизолона, 1500 мл раствора электролитов, 20 мэкв калия хлорида внутривенно капельно в течение 2 ч. После пункции и катетеризации правой бедренной артерии проводилось продвижение проводника к сосуду, кровоснабжающему опухоль.

После контрольных мероприятий, подтверждающих точную локализацию микрокатетера, интраартериально при помощи инфузионного аппарата вводился химиотерапевтический препарат цисплатин в дозе 150 мг/м² в 500 мл растворе 0,9% натрия хлорида со скоростью 2 мл/с. Аналгезия осуществлялась фentanилом (1–4 мг) и дроперидолом (1–2,5 мг) внутривенно. Перед интраартериальной инфузией в некоторых случаях также интраартериально вводился лидокаин в дозе 5–10 мл в разведении 1:10. Через 10 с после введения химиотерапевтического препарата проводилась внутривенная инъекция тиосульфата натрия из расчета 9 г на 1 м² поверхности тела, а затем 20 мэкв калия хлорида. На следующий день после терапии больным проводилась дегидратация, вводился стандартный 0,9% раствор натрия хлорида, а также осуществлялась профилактика тромбоза путем подкожного введения гепарина. Лабораторные исследования проводились каждые 2 дня. Максимальная концентрация цисплатина в плазме составляла в среднем 0,9–4,8 мкМ/л [7, 10].

Метод определения СЛУ при помощи радиоактивной метки. В день операции больному перитуморально вводился специальный РФП для оценки лимфатического оттока — меченный ^{99m}Tc альбуминовый нанокolloид со средним размером частиц до 30 нм (Nanocol®). Число интрамукодермальных инъекций варьировало в зависимости от размера первичной опухоли от 2 до 8, вводимая активность в среднем составляла 50 МБк (рис. 1). После опол-

скивания ротовой полости обычной водой пациент обследовался на гамма-камере с определением лимфатического дренажа в области головы и шеи. Сбор сцинтиграфической информации проводился как в динамическом, так и в статическом режимах через 1,5 ч после инъекции (10–20 тыс. имп. на кадр).

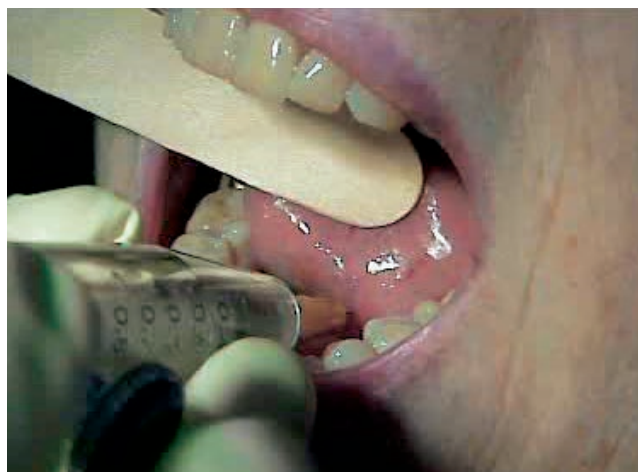

Рис. 1. Техника введения РФП в перитуморальную область.

СЛУ визуализировались, как правило, через 10 до 30 мин после введения РФП (рис. 2) в виде очагов накопления в соответствующих анатомических зонах. Врач проецировал эти очаги на поверхность кожи пациента в двух проекциях с помощью «излучающего» карандаша с ⁶⁰Co. После этого проводился контроль нанесенной на кожу маркировки

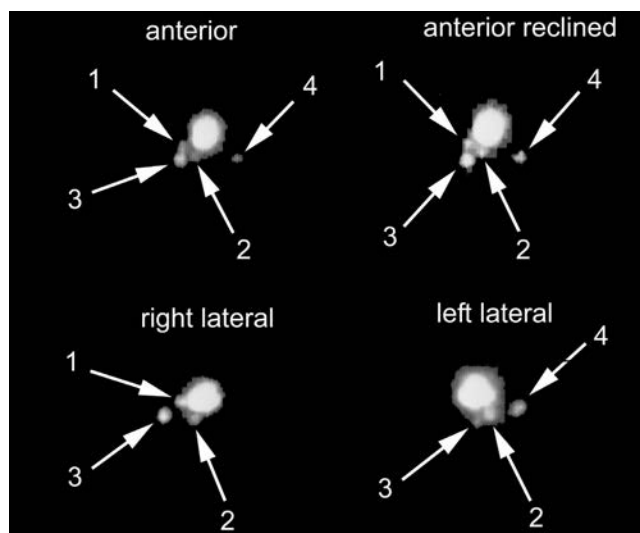


Рис. 2. Визуализация СЛУ у больного со злокачественной опухолью ротоглотки. После введения РФП перитуморально обнаружен отток сразу в 4 СЛУ шеи (показаны стрелками) на анатомическом уровне 1 и 2 шейной области. Все 4 СЛУ успешно селективно удалены во время операции.

с использованием портативного гамма-зонда для точной анатомической привязки.

Хирургическое лечение и удаление СЛУ. Операция начиналась примерно через 2 ч после инъекции РФП. На первом этапе проводилась селективная экстирпация СЛУ, маркированных в отделении радио-

изотопной диагностики. При использовании минимально инвазивной методики (длина разреза для доступа не превышала 1–2 см) СЛУ определялись как путем поиска в операционной ране гамма-зондом, так с помощью увеличивающих линз в специальных хирургических очках. Врач радиоизотопного отделения присутствовал на операции с целью определения максимального излучения от СЛУ с помощью миниатюрного гамма-зонда диаметром 10 мм (SI Gamma Finder®, производства Silicon Instruments, Германия) (рис. 3, 4), конец которого запакован в специальный



Рис. 3. Гамма-зонд для поиска СЛУ: переносный аппарат, регистрирующий гамма-излучение.

стерильный пластиковый чехол. После удаления СЛУ проводилось экстракорпоральное измерение и данные излучения документировались, в виде скорости счета (количество импульсов в секунду). Если после

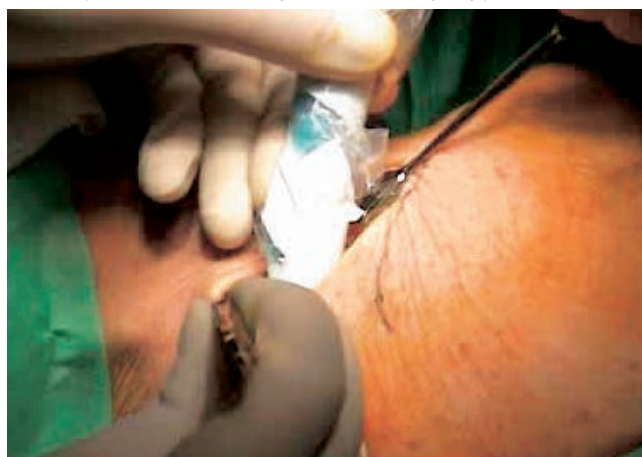

Рис. 4. Поиск СЛУ во время селективной операции: гамма-зонд вводится в микроразрез и детектирует максимальное излучение РФП, после чего участок ткани с максимальной активностью излучения иссекается.

удаления СЛУ радиоактивность в операционной ране значительно уменьшалась, рана закрывалась обычным способом и удаленный СЛУ отправлялся на биопсию. После этого проводилась радикальная резекция первичной опухоли стандартными методами. Помимо гистопатологического анализа, также проводилась иммуногистологическая оценка СЛУ.

Группы пациентов в зависимости от вида лечения. По схеме лечения пациенты разделялись на три группы: 19 пациентов не получали ИАХТ, 26 пациентам эта терапия проводилась, но они не подвергались дистанционному облучению, 25 пациентов получали оба вида терапии (табл. 2).

Сцинтиграфия СЛУ с последующей детекцией гамма-зондом и удалением СЛУ были успешно проведены у 69 из 70 пациентов (99%). Только в одном случае из-за малого размера первичного очага СЛУ не был найден. Всего было оценено 197 очагов накопления РФП, интерпретированных как СЛУ, из них интраоперационно подтверждено и удалено 186 (94%). Активность (интенсивность накопления) в среднем составляла 205 имп/с. Оперативное вмешательство прошло во всех случаях без осложнений. У 11 пациентов СЛУ во время хирургического вмешательства найдены не были; у 7 больных — из-за близкого расположения от первичного очага, что не позволило четко разделить локусы накопления и отдельно измерить активность опухоли и непосредственно ЛУ. В 4 случаях СЛУ во время операции выявлены не были, что не подтвердило предоперационную сцинтиграмму, и эти больные были расценены как пациенты с ложноположительными артефактами.

Результаты и их обсуждение. У 61 из 70 пациентов удаленный СЛУ не был подтвержден гистологически как метастатическое поражение: 16 пациентов были направлены на дистанционное облучение, 45 — переведены под диспансерное наблюдение. При среднем сроке наблюдения 26 мес рецидив в ЛУ выявлен только у одного из этих больных, и это было расценено как ложноотрицательный результат.

У 9 больных СЛУ имели метастазы первичной опухоли. Они получали стандартное лечение с диссекцией шейных ЛУ и облучением, причем у 3 пациентов этой группы не было других метастазов, выявленных в СЛУ. Средний размер метастазов составил 4,7 мм (2–7,3 мм). Окончательные результаты лечения представлены в табл. 2.

В среднем у каждого пациента было выявлено 2,7 СЛУ, коррекция стадии с повышением проведена с учетом комплексного диагностически-хирургического подхода у 13% больных. У больных с малым размером первичного очага СЛУ находились чаще всего на анатомическом уровне 1 и 2 области шеи. При карциномах дна ротовой полости практически всегда отмечался билатеральный отток РФП. В случаях со значительно распространенным первичным процессом СЛУ находились как на 3-м, так и на 4-м анатомическом уровне шейной области.

За весь период наблюдения до 2006 г. рецидив диагностирован только у 7 больных всей группы (1 случай Т2, 1 случай — 7 Т3, 5 случаев — Т4), 4 из них получали дистанционное облучение. 3 из 7 пациентов имели метастаз в СЛУ, им в последующем была выполнена полная лимфаденэктомия, а $\frac{1}{6}$ поражен не был. 5 пациентов с метастазами в регионарных

Результаты биопсии СЛУ (n=70)

Число пациентов	Локализация первичной опухоли/стадия	Выявлено СЛУ	Пон. стадии	Локализация СЛУ					
				двустор.	уровень 1	уровень 2	уровень 3	уровень 4	уровень 5
15	Передняя часть ротового дна	40	1	9	1/7	19	9	5	0
11	Боковая часть ротового дна	24	0	4	2	16	5	1	0
16	Язык	59	2	10	10	2/31	13	3	2
7	Нижняя челюсть — корни зубов	14	4	1	3/4	1/3	6	1	0
4	Слизистая оболочка щек	7	(1)	1	(1)/4	1	2	0	0
9	Ротоглотка	31	(1)	0	4	(1)/13	6	8	0
4	Нижняя губа	8	0	1	6	1	1	0	0
3	Верхняя челюсть	3	0	0	2	1	0	0	0
Всего 70	Стадия	Всего 186 (2,7/пац.)	9/70 (13%)	26/70 (37%)	5/39 (13%)	3 (+1)/85 (5%)	0/42	0/18	0/2
48	сТ 1–2	128 (2,7/пац.)	3/48 (6%)	22/48	2/26 (8%)	1/55 (2%)	31	14	2
22	сТ 3–4	58 (2,6/пац.)	6/22 (27%)	4/22	3/14 (21%)	2 (+1)/30 (10%)	10	4	0
20	Без ИАХТ (только сТ1–2)	43 (2,2/пац.)	1/20 (5%)	6/20 (30%)	1/16 (6%)	14	10	1	2
50	С ИАХТ	143 (2,9/пац.)	5 (+3)/50 (16%)	20/50 (40%)	4/23 (17%)	3 (+1)/71 (6%)	32	17	0

ЛУ были оперированы с удалением пораженно-го(ых) ЛУ. У 2 пациентов выявлен отдаленный метастаз, у 5 обнаружен рак другой локализации: у 2 — в щитовидной железе, у 1 — в легком и толстой кишке, у 1 — в ротоглотке, у 1 — в собственно глотке. Карциномы щитовидной железы, вероятно, относятся к инциденталомам и не индуцированы другими терапевтическими методами [11].

Оценка клинических случаев, в которых при срочной интраоперационной гистологической диагностике СЛУ был оценен как пораженный метастазом у больных с Т4. Пациенты, у которых СЛУ поражены не были, а отмечались другие регионарные метастазы, имели большие опухоли (Т4), чаще всего располагавшиеся латерально и достигавшие уровня подчелюстного пространства. Этим больным все же была произведена надподъязычная лимфаденэктомия из-за клинического подозрения на множественные метастазы. Метастазы были найдены на уровне 1 (в 2 случаях) и на уровне 2 (размеры 10, 2 и 2 мм). И поэтому с декабря 2003 г. все больные, имеющие такую клиническую стадию, больше не направляются на определение СЛУ.

Основным методом определения пораженных опухолью ЛУ при раках головы и шеи еще 20 лет назад был клинический осмотр с пальпацией шеи.

На данный момент существуют незаменимые методики с очень высокой чувствительностью — КТ, МРТ, УЗИ. Тем не менее достаточно часто встречаются неясные, спорные случаи как при ложноположительных, так и при ложноотрицательных результатах. Традиционно больным с метастазами проводят обязательную расширенную лимфаденэктомию, которая подтверждает приблизительно в 70% случаев метастатическое поражение ЛУ [12–18]. Дилеммой остаются ситуации с больными, у которых нет признаков метастазирования в шейные регионарные ЛУ по данным конвенциональных методов или имеются сомнительные результаты. Существует мнение, что если по данным первичной диагностики, клинического исследования и определения гистотипа опухоли возможность метастаза выше 15–20%, то обязательно должна выполняться диссекция ЛУ [19]. Особой проблемой при определении тактики ведения больного являются микрометастазы, что заставляет проводить множественные контрольные исследования, которые в итоге приводят к завышению стадии [10, 20–22, 24–26].

Радиоизотопная диагностика дает уникальную возможность ограничить район поиска микрометастазов в пределах путей их возможной диссеминации. Визуализируя отток лимфы от опухоли, а также

при необходимости комплексно оценивая компьютерные томограммы или совмещая их со сцинтиграммами (так называемое картирование) [9], врач по ядерной медицине локализует первый от опухоли дренажный (сторожевой) ЛУ, и это позволяет хирургу минимально инвазивно проводить диссекцию такого узла. Данные многих работ подтверждают правильность такого подхода; так, например, недавно опубликованные исследования показали, что у 20% пациентов были обнаружены микрометастазы в СЛУ [10, 25]. Таким образом, если проводится селективная лимфаденодиссекция, необходимы очень чувствительные иммуногистохимические методы или гистологическое исследование последовательных тонких срезов, с помощью которых еще во время операции можно быстро определить, поражен или нет ЛУ микрометастазом.

Сцинтиграфия СЛУ с лимфотропными РФП является совершенным методом диагностики ЛУ и пассажа по лимфатическим путям [24–26]. На сегодняшний день радиоизотопная диагностика является наиболее специфичным методом и молекулярной визуализации в онкологической практике благодаря развитию новых, более совершенных радиомеченных молекулярных субстанций. Давно замечено, что при диагностике опухоли некоторые РФП накапливаются не только в первичном очаге, но и в пораженных ЛУ, например в случае применения такого препарата, как ^{67}Ga -цитрат. Это подтолкнуло к созданию и стимулировало развитие специальных лимфотропных РФП, таких как Napocoll®, с размером частиц 30–40 нм, позволяющих селективно визуализировать лимфоотток [23]. Особые свойства этих субстанций — малый диаметр частиц, инертность при прохождении по лимфогенным путям — позволяют достигать практически полной визуализации оттока лимфы от опухоли.

Результаты данной работы демонстрируют, как важна такая высокоспецифичная диагностика. Не доказано негативное влияние предоперационной химиотерапии, что требует дополнительных исследований и получения новых данных для оценки.

В наших и других экспериментальных работах *in vitro* было определена необходимая концентрация цисплатина для полной биологической смерти опухолевой клетки плоскоклеточного рака (33 мкМ/л), хотя минимальное добавление нейтрализаторов и подобных им веществ уже приводило к значительному снижению противоопухолевой активности химиопрепарата [24]. И поэтому возможное противоопухолевое действие на микрометастазы до операции нельзя не учитывать, но пока оно до конца не доказано, так как оценка концентрации *in vivo* сложна и практически невозможна. В группе пациентов, получивших ИАХТ без проведения облучения, метастазы не обнаруживаются вплоть до сегодняшнего дня. Таким образом, выявление и уда-

ление СЛУ у 45 пациентов без агрессивной хирургической тактики и послеоперационного облучения не привели к отдаленным негативным результатам с локорегионарным распространением болезни. Данная работа, напротив, показала, что селективный подход к лечению при почти 2-летнем наблюдении сравним с конвенциональными схемами лечения либо даже дает лучшие результаты. Подтверждая это, следует подчеркнуть, что заведомо агрессивный характер плоскоклеточного рака должен был бы давно проявиться в случае наличия occultных метастазов.

Применение радиоизотопного метода для определения СЛУ эффективно дополняет интеграционную схему лечения больных с раковыми заболеваниями головы и шеи и улучшает отдаленные результаты лечения. При сравнении результатов минимально инвазивного подхода и расширенной лимфаденодиссекции не было найдено преимуществ последней.

Особую группу, которая по-прежнему нуждается в старой схеме лечения, составляют пациенты с опухолью в стадии T4. Однозначного подхода к их ведению пока не существует, хотя данные настоящего исследования позволяют оптимистично смотреть в будущее и развивать адекватную диагностико-терапевтическую стратегию для таких больных. Другим фактором, требующим дальнейшего исследования, является отсутствие оттока в СЛУ, для этого необходимы альтернативные методы исследования, например применения совмещенного ОФЭКТ/КТ-аппарата, который позволяет оценивать морфологию ЛУ и одновременно оснащен гамма-камерой для сцинтиграфического определения лимфопассажа от опухоли. Хирург также может воспользоваться метиленовым красителем для дополнительной интраоперационной окраски ЛУ.

Выводы. У пациентов со злокачественными новообразованиями ротоглотки в стадии T1–3 и отсутствием клинических и рентгенологических признаков регионарного метастазирования в области шеи оперативная биопсия СЛУ ведет к значительному снижению числа облигатных расширенных лимфаденэктомий. Минимально инвазивная хирургия и современный интеграционный подход позволяют значительно снизить негативные эффекты продолжительной, часто инвалидизирующей операции, улучшают послеоперационное выздоровление, снижают число интраоперационных клинических неотложных состояний, таких как инфаркт миокарда, диабетическая кома, легочная эмболия, тромбоз вен и т. д. Комплексное ведение таких больных является примером не только интегративного подхода, показывающим сближение и взаимосвязь клиницистов, хирургов, врачей ядерной медицины, но и однозначной эффективности лечения, улучшения качества жизни и отдаленных результатов в исследуемой группе пациентов.

ЛИТЕРАТУРА

1. Alex J. C., Krag D. N. // Surg. Oncol. Clin. North. Am.— 1996.— Vol. 5.— P. 33–41.
2. Stuckensen T., Kovacs A. F., Adams S. et al. // J. Craniomaxillofac. Surg.— 2000.— Vol. 28.— P. 319–324.
3. Alex J. C., Sasaki C. T., Krag D. N. et al. // Laryngoscope.— 2000.— Vol. 110.— P. 198–203.
4. Kovacs A. F., Schiemann M., Turowski B. // J. Craniomaxillofac. Surg.— 2002.— Vol. 30.— P. 112–120.
5. Kovacs A. F., Acker P., Berner U. et al. // HNO.— 2001.— Bd. 49.— S. 646–653.
6. Kovacs A. F., Cinatl J. // J. Craniomaxillofac Surg.— 2002.— Vol. 30.— P. 54–58.
7. Kovacs A. F., Turowski B., Ghahremani M. T. // J. Craniomaxillofac. Surg.— 1999.— VI. 27.— P. 302–307.
8. Заплатников К., Менцель С., Грайхен С. и др. // Клин. Мед.— 2005.— Т. 83, № 7.— С. 4–10.
9. Заплатников К., Менцель С., Доберт Н. и др. // Клин. Мед.— 2003.— Т. 81, № 12.— С. 13–21.
10. Ambrosch P., Kron M., Fischer G. et al. // Head Neck.— 1995.— Vol. 17.— P. 473–479.
11. Mozzillo N., Chiesa F., Botti G. et al. // Ann. Surg. Oncol.— 2001.— Vol. 8, № 9.— P. 103–105.
12. Taylor R. J., Wahl R. L., Sharma P. K. et al. // Arch. Otolaryngol. Head Neck Surg.— 2001.— Vol. 127.— P. 970–974.
13. Werner J. A., Dünne A. A., Brandt D. et al. // Laryngorhinootologie.— 1999.— Bd. 78.— S. 663–670.
14. Annella J., Fraile M., Salavert A. et al. // Med. Clin. (Barc.).— 2003.— Vol. 121.— P. 453–454.
15. Chiesa F., Mauri S., Grana C. // Surgery.— 2001.— Vol. 128.— P. 16–21.
16. Hyde N. C., Prvulovich E., Newman L. // Oral Oncol.— 2003.— Vol. 9.— P. 350–360.
17. Woolgar J. A. // Br. J. Oral Maxillofac. Surg.— 1999.— Vol. 37.— P. 181–186.
18. Ionna F., Chiesa F., Longo F. et al. // Tumori.— 2002.— Vol. 88.— P. 18–19.
19. NCCN Practice Guidelines for Cancer of the Head and Neck, Version 1. (2002).— The National Comprehensive Cancer Network, Inc, Rockville, 2002.
20. Terhaard C. H. et al. // Clin. Otolaryngol.— 2005.— Vol. 30, № 5.— P. 444–450.
21. Stoeckli S. J., Steinert H., Pfaltz M. // Otolaryngol. Head Neck Surg.— 2001.— Vol. 125.— P. 221–226.
22. Koch W. M., Choti M. A., Civelek A. C. // Arch. Otolaryngol. Head Neck Surg.— 1998.— Vol. 124.— P. 455–459.
23. Pastore A., Turetta G. D., Tarabini A. et al. // Tumori.— 2002.— Vol. 88.— P. 58–60.
24. Jung H., Munz D. L., Hör G. et al. // Dtsch. Z. Mund–Kiefer–GesichtsChir.— 1983.— Bd. 7.— S. 445–450.
25. Tegeder I., Bräutigam L., Seegel M. et al. // Clin. Pharmacol. Ther.— 2003.— Vol. 73.— P. 417–426.
26. Dünne A. A., Kulkens C., Ramaswamy A. et al. // Auris Nasus Larynx.— 2001.— Vol. 28.— P. 339–344.

Поступила в редакцию: 6.04.2014 г.

Контакт: Сухов Вячеслав Юрьевич, soukhov@mail.ru

Подписные индексы:

Агентство «Роспечать» 57991

Объединенный каталог «Пресса России» 42177