

## ЛУЧЕВАЯ ТЕРАПИЯ

УДК 616-006.484-08-059

**СРАВНИТЕЛЬНЫЙ АНАЛИЗ РЕЗУЛЬТАТОВ  
ПОСЛЕОПЕРАЦИОННОЙ ХИМИЛУЧЕВОЙ ТЕРАПИИ БОЛЬНЫХ  
ЗЛОКАЧЕСТВЕННЫМИ ГЛИОМАМИ ГОЛОВНОГО МОЗГА**<sup>1</sup>Ю. А. Кошкин, <sup>1,2</sup>А. В. Карташев, <sup>1,2</sup>В. М. Виноградов<sup>1</sup>Российский научный центр радиологии и хирургических технологий, Санкт-Петербург, Россия<sup>2</sup>Северо-Западный государственный медицинский университет им. И. И. Мечникова,  
Санкт-Петербург, Россия**COMPARATIVE ANALYSIS OF POSTOPERATIVE  
CHEMORADIOTHERAPY REGIMENS IN PATIENTS WITH  
MALIGNANT BRAIN GLIOMAS**<sup>1</sup>Iu. Koshkin, <sup>1,2</sup>A. Kartashev, <sup>1,2</sup>V. Vinogradov<sup>1</sup>Russian Research Centre for Radiology and Surgical Technologies, St. Petersburg, Russia<sup>2</sup>North-Western State Medical University named after I. I. Mechnikov, St. Petersburg, Russia

© Коллектив авторов, 2017 г.

Представлены первые результаты применения лучевой терапии с различными противоопухолевыми лекарственными препаратами. Облучение пациентов проводилось на линейных ускорителях электронов в режиме генерации тормозного излучения энергией 6 МэВ один раз в день, 5 раз в неделю. Разовая очаговая доза составляла 3 Гр, суммарная — 51 Гр. По достижении СОД в 18, 24, 30, 36, 42 и 48 Гр пациенты 1-й и 3-й групп принимали темозоломид — 250 мг. Больным 2-й и 4-й групп по достижении СОД в 18, 33 и 48 Гр внутривенно вводился винкристин, разовая доза препарата составляла 1 мг. На следующий день — производные нитрозомочевины (ломустин 80 мг перорально или кармустин 50 мг внутривенно). Проведение послеоперационной химиолучевой терапии с темозоломидом привело к достоверному увеличению средней продолжительности жизни. В группе глиобластома/темозоломид медиана выживаемости составила 16,9 мес против 11,3 мес при использовании винкрестина с производными нитрозомочевины ( $p=0,016$ ). У больных анапластическими астроцитомами достоверных различий не было ( $p=0,13$ ), медиана выживаемости составила, соответственно 29,9 (3-я группа) и 22,7 (4-я группа) мес.

**Ключевые слова:** глиобластома, анапластическая астроцитома, лучевая терапия, темозоломид, винкристин, препараты нитрозомочевины (кармустин, ломустин).

The initial results of radiation therapy with different chemotherapy treatment regimen are provided in the article. Radiation therapy was carried out in all patients using by linear accelerators in the bremsstrahlung energy mode (6 MeV) once a day, 5 times a week. The single boost dose was 3 Gy, 51 Gy total. Upon reaching total boost dose in 18, 24, 30, 36, 42 and 48 Gy patients of the first and third groups received temozolomide (250 mg). Vincristine was administered intravenously to patients of the second and the fourth groups (1 mg) after reaching the total boost dose 18, 33 and 48 Gy. The next day these patients received nitrosourea derivatives (CCNU 80 mg orally or BCNU 50 mg intravenously). Postoperative chemoradiotherapy with temozolomide in patients with glioblastoma resulted in a significant increase of life expectancy. In GBM/temozolomide group median survival was 16,9 months vs 11,3 months in patients who received vincristine/nitrosourea derivatives ( $p=0,016$ ). There was no significant difference in life expectancy in patients with AA ( $p=0,13$ ): median survival was 29,9 (group 3) and 22,7 months (group 4).

**Key words:** glioblastoma (GBM), anaplastic astrocytoma (AA), radiation therapy, temozolomide, vincristine, nitrosourea derivatives (BCNU/CCNU).

**DOI:** <http://dx.doi.org/10.22328/2079-5343-2017-3-37-41>

**Введение.** По данным МНИОИ им. П. А. Герцена, ежегодная заболеваемость опухолями головного мозга и других отделов ЦНС в Российской Федерации

составляет 5,5 на 100 тысяч населения, среднегодовой темп прироста равен 3,76%, а общий прирост заболеваемости за последние 10 лет составил 47,4% [1].

На современном этапе развитие высокотехнологичных методов диагностики и лечения злокачественных новообразований позволило не только значительно увеличить продолжительность жизни онкологических больных, но и улучшить ее качество. В основном позитивные сдвиги наблюдаются на ранних стадиях онкологического процесса, при этом практически не затронуты злокачественные опухоли головного мозга, что делает их одной из самых сложных проблем онкологии. Первые рандомизированные исследования в области комбинированного лечения больных злокачественными глиомами головного мозга, в разных сочетаниях основных терапевтических методов, показали среднюю продолжительность жизни пациентов от 6 до 10 мес [2]. Последние работы демонстрируют увеличение медианы выживаемости до 31 мес у больных анапластическим глиомами [3] и 12–15 мес для глиобластом [4].

Основными морфологическими типами злокачественных глиом (ЗГ) являются глиобластомы (ГБ), которые составляют приблизительно 60–70% всех ЗГ у взрослых, и анапластические астроцитомы (АА) — 10–15% всех интракраниальных ЗГ [5, 6].

Несмотря на интенсивное лечение, прогноз для жизни больных ЗГ остается крайне неблагоприятным. В настоящее время основным стандартом лечения является радикальная хирургическая резекция опухоли с последующей лучевой терапией (ЛТ) и системной химиотерапией (ХТ). Главной целью операции является максимально возможное удаление опухоли, купирование гипертензионно-дислокационного синдрома, предоставление материала для гистологической и иммуногистохимической верификации опухоли. Радикальная операция увеличивает продолжительность жизни пациента и улучшает ее качество [7, 8]. Отдельные работы по комбинированному лечению ГБ показывали, что при резекции более 98% видимого объема опухоли медиана выживаемости составляет 13 мес против 8,8 мес при резекции менее 98% [9].

В схемах противоопухолевой лекарственной цитостатической и цитотоксической терапии применяются алкилирующие препараты, такие, как триазины в монорежиме (темозоломид) или производные нитрозомочевины (кармустин (BCNU), ломустин (CCNU)) в сочетании с ингибиторами митоза (винкаалколоиды). В отличие от последовательной комбинации указанных методов лечения, проведение одновременной химиолучевой терапии (ХЛТ) несколько улучшает выживаемость данной категории пациентов [10].

В рандомизированном исследовании EORTC 26981/22981;NCIC CE.3 у больных глиобластомой, получивших адьювантную ХЛТ с темозоломидом ( $75 \text{ мг/м}^2$  ежедневно с 1-го по последний день ЛТ) и 6 циклов темозоломида после ХЛТ, наблюдалось увеличение средней продолжительности жизни до 15 мес против 12 мес ( $p < 0,0001$ ) для больных прошедших только ЛТ в СОД 60 Гр [11].

Другое рандомизированное исследование, относящееся к анапластическим астроцитомам, NRG oncology/RTOG 9813 не выявило достоверных различий в показателях выживаемости между группами больных, получивших одновременно лучевую и разную ХТ. Средняя продолжительность жизни для группы пациентов получивших ЛТ+темозоломид составила 3,9 года против 3,8 года при использовании ЛТ+BCNU/CCNU [12].

Как известно, слабый терапевтический эффект обусловлен высокой инвазивностью ЗГ, приводящей к раннему рецидиву. По данным зарубежных источников при рецидивах ГБ после повторной операции средняя продолжительность жизни больных составляет от 2,5 мес [13] до 5,8 мес [14], а для АА, соответственно, 13,8 [15] — 22 мес [16].

При ретроспективном анализе данных компьютерной томографии (КТ) было показано, что рецидивы ЗГ в 90% случаев выявляются на расстоянии 2 см от первичной опухоли [17].

Принципиальными этапами проведения эффективной ЛТ являются точное определение объема облучаемой мишени и подведение радикальной суммарной очаговой дозы (СОД). Важность качественного планирования связана с большим туморицидным эффектом ЛТ, чем ХТ [18].

Основные рекомендации для планирования ЛТ изложены в ICRU (International Commission on Radiology Units) 50 и ICRU 62, в соответствии с которыми мишень разделяют на несколько основных объемов: GTV — gross tumor volume; CTV — clinical target volume; PTV — planning target volume. Одни исследователи предлагают включать в мишень GTV — видимую часть опухоли с зоной перифокального отека, которые определяются по данным магнитно-резонансной томографии (МРТ). Выделение в мишени одного клинического объема (CTV) представляющего собой GTV с периферической зоной отступа от наружной границы отека 1,5–3 см с учетом клинических особенностей и методики облучения. Таким образом, планируемый к облучению объем мишени (PTV), формируют из GTV и CTV с отступом от края последнего не менее 0,5 см (поправка на неточность укладки). Вся область облучения должна быть охвачена 95%, а при больших объемах — 80% изодозой [19]. Мишень облучают в режиме среднего фракционирования в разовой очаговой дозе (РОД) 3 Гр до СОД 51 Гр, что эквивалентно 63 Гр обычного фракционирования [20].

Другие авторы включают в мишень GTV — контурный край опухоли, накапливающий контраст (без зоны отека) на послеоперационных T1-взвешенных МРТ изображениях. Выделение двух CTV, которые подвергают облучению в дозе, зависящей от степени злокачественности глиом. Для Grade III (анапластические астроцитомы):  $CTV_{45\text{Гр}} = GTV + 25 \text{ мм}$ ;  $CTV_{54\text{Гр}} = GTV + 15 \text{ мм}$ . Для Grade IV (глиобластомы):  $CTV_{50\text{Гр}} = GTV + 25 \text{ мм}$ ;  $CTV_{60\text{Гр}} = GTV + 15 \text{ мм}$ .

РТВ — 5 мм от края СТВ. При этом мишень для ЗГ Grade III облучают в режиме обычного фракционирования в РОД 1,8 Гр, а Grade IV в РОД 2 Гр [21].

В тоже время было показано, что эскалация СОД при дистанционной лучевой терапии ЗГ в виде стереотаксического буста на остаточную опухоль до 70–78 Гр и последующей адьювантной ХТ препаратом BCNU не приводят к увеличению средней продолжительности жизни больных, которая составляет 12,5 мес [22].

В настоящей работе приведены данные о выживаемости больных, получивших ХЛТ, с учетом разных схем ХТ.

**Цель:** проведение сравнительного анализа выживаемости больных ЗГ головного мозга, получившими лечебную комбинацию разными лекарственными противоопухолевыми средствами на фоне ЛТ.

**Материалы и методы.** В Радиологическом отделении № 4 ФГБУ РНЦРХТ в период с 2007 года по 2014 год ускоренный курс послеоперационной ХЛТ проведен 138 больным ЗГ с известной продолжительностью жизни. Время наблюдения за больными составило 8 лет. Пациенты поступали в стационар с гистологическим подтвержденным диагнозом, послеоперационный материал пересматривался в патоморфологической лаборатории нашего центра. Предварительно в нейрохирургических стационарах больным проводилось оперативное вмешательство, как правило, в объеме субтотальной резекции опухоли. Все пациенты были разделены на четыре однородные группы с учетом морфологического типа опухоли и вида противоопухолевых препаратов:

- 1) ГБ/темозоломид (n=44);
- 2) ГБ/винкристин + BCNU/CCNU (n=44);
- 3) АА/темозоломид (n=21);
- 4) АА/винкристин + BCNU/CCNU (n=29).

Из 138 пациентов 64 (46,4%) составили мужчины и 74 (53,6%) женщины. Возраст пациентов на момент облучения варьировал от 20 до 82 лет (в среднем  $53,8 \pm 1,0$  год). 123 больным была проведена ЛТ с использованием 2D системы планирования «COSPO», 15-и больным — проведен расчет 3D-конформной ЛТ на планирующей станции «ХЮ».

С целью точного определения объема облучения дополнительно использовали данные МРТ с контрастным усилением, протонную МРТ-спектроскопию [23] и позитронно-эмиссионную томографию (ПЭТ). На основании полученных диагностических данных выполняли предлучевую подготовку.

В случаях 2D-планирования ЛТ составляли анатомо-топографические схемы на уровне наибольшего размера опухоли, а при конформной ЛТ оконтуривали мишень на планирующих станциях «Focal» и «Mopaso Pro» и дополнительным совмещением серий КТ-изображений с данными дооперационных МРТ.

Дозиметрическое 2D-планирование обеспечивало охват мишени 80% изодозой, при 3D планирова-

нии дозо-объемное соотношение составляло  $V_{95}=95\%$  (95% объема мишени охватывалось 95% изодозой).

Облучение пациентов осуществлялось на линейных ускорителях электронов в режиме генерации тормозного излучения энергией 6 МэВ. Ритм облучения — один раз в день, 5 раз в неделю. РОД составляла 3 Гр, СОД — 51 Гр, что эквивалентно 61 Гр (линейно-квадратичная модель коэффициент отношения  $\alpha/\beta=3$  для головного мозга) обычного фракционирования. Облучали СТВ, включавший саму опухоль (дооперационные данные) с отступом 1,5 см от зоны перифокального отека.

По достижении СОД в 18 Гр, 33 Гр и 48 Гр пациентам 2-й и 4-й групп внутривенно вводился винкристин, разовая доза препарата составляла 1 мг. На следующий день ломустин 80 мг перорально или кармустин 50 мг внутривенно. На протяжении 3 нед химиолучевого лечения осуществлялось 6 введений противоопухолевых препаратов. Суммарные дозы ХТ за курс составляли: винкристин 3 мг, кармустин 150 мг или ломустин 240 мг.

По достижении СОД в 18, 24, 30, 36, 42 и 48 Гр пациенты 1-й и 3-й групп принимали темозоломид — 250 мг, суммарная доза за курс ХЛТ составляла 1500 мг.

**Результаты и их обсуждение.** Статистическую обработку выполнили с использованием основных статистических показателей в программе Sigma Plot 12.5. Сравнение результатов комбинированного лечения проводили с использованием непараметрического критерия Манна–Уитни для малых групп.

Проведенный однофакторный анализ показал, что послеоперационная химиолучевая терапия приводит к достоверному увеличению средней продолжительности жизни в группе больных ГБ/темозоломид, медиана выживаемости составила 16,9 мес против 11,3 мес при использовании винкрестина с BCNU/CCNU ( $p=0,016$ ). У больных анапластическими астроцитомами достоверных различий не было ( $p=0,13$ ), а медиана выживаемости составила, соответственно, 29,9 (3-я группа) и 22,7 (4-я группа) мес (таблица).

Для учета цензурируемых данных (живых на момент статистической обработки результатов исследования) был использован анализ выживаемости методом Каплана–Мейер.

Из 138 больных живы были 15 пациентов (10,8%): в 1-й группе — 2 человека (5%), во 2-й группе — 2 человека (5%), в 3-й группе — 5 человек (24%), в 4-й группе — 6 человек (20,6%). Из числа выживших 6 человек живут 5 лет и более (один больной глиобластомой и 5 анапластической астроцитомой).

Пятилетняя выживаемость больных исследуемых групп составила: в 1-й группе — 1 человек (2,3%), во 2-й группе выживших не было (0%), в 3-й группе — 2 человека (9,5%), в 4-й группе — 3 человека (10,3%).

Средняя продолжительность жизни больных злокачественными глиомами

Группы исследования	Кол-во пациентов	Медиана выживаемости, мес
1-я группа, ГБ/темозоломид	44	16,9*
2-я группа, ГБ/винкристин + BCNU/CCNU	44	11,3
3-я группа, АА/темозоломид	21	29,9
4-я группа, АА/винкристин + BCNU/CCNU	29	22,7

\* Достоверные различия по отношению к однородным гистологическим группам.

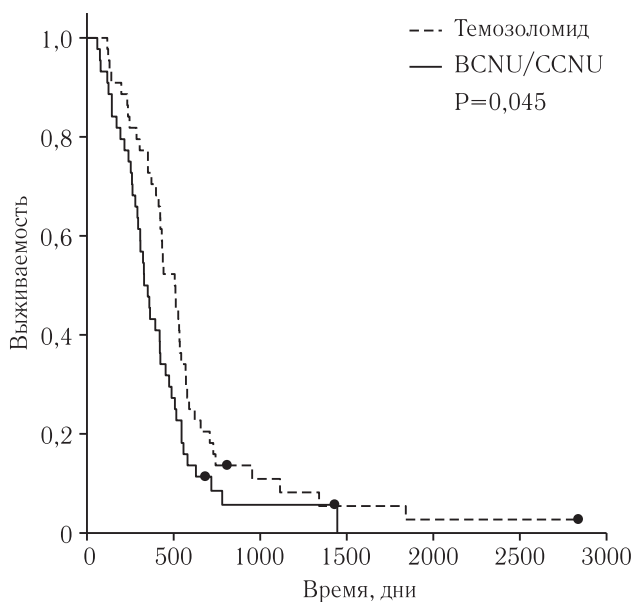


Рис. 1. Общая выживаемость больных глиобластомой с учетом вида противоопухолевых препаратов при одновременной лучевой терапии

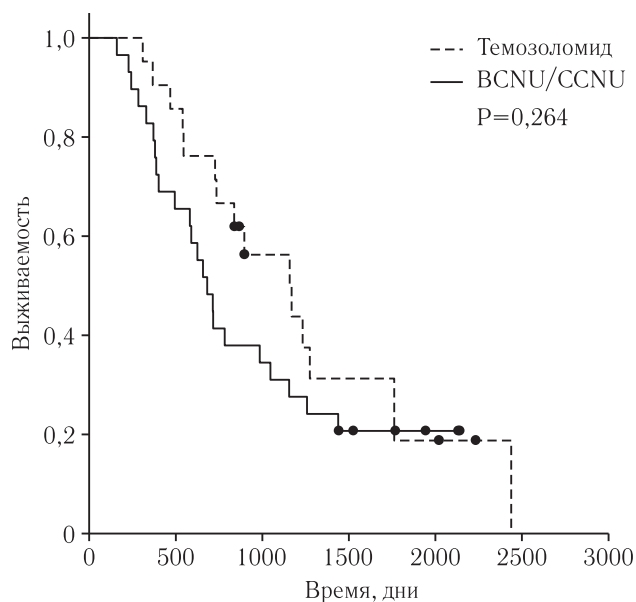


Рис. 2. Общая выживаемость больных анапластической астроцитомой с учетом вида противоопухолевых препаратов при одновременной лучевой терапии

**Выводы.** Полученные данные позволяют сделать заключение, что послеоперационная ускоренная ХЛТ является важным компонентом в лечении больных ЗГ головного мозга. Вне зависимости от используемых препаратов, апробированная методика лечения не сопровождается увеличением

частоты и степени тяжести лучевых реакций. Полученные результаты подтверждают целесообразность использования темозоломида в схемах лечения больных ГБ, для больных АА выбор лекарственной противоопухолевой терапии не дает значимой выгоды.

## ЛИТЕРАТУРА/REFERENCES

1. Злокачественные новообразования в России в 2013 году (заболеваемость и смертность) / под ред. А. Д. Каприна, В. В. Старинского, Г. В. Петровой. М.: МНИОИ им. П. А. Герцена филиал ФГБУ «ФМИЦ им. П. А. Герцена» Минздрава России, 2015. 250 с. [Zlokachestvennyye novoobrazovaniya v Rossii v 2013 godu (zabolevaemost' i smertnost') / pod red. A. D. Kaprina, V. V. Starinskogo, G. V. Petrovoj. Moscow: MNI OI im. P. A. Gercena filial FGBU «FMIC im. P. A. Gercena» Minzdrava Rossii, 2015, 250 p. (In Russ.)].
2. Walker M.D., Alexander E.Jr., Hunt W.E. et al. Evaluation of BCNU and / or radiotherapy in the treatment of anaplastic gliomas: A cooperative clinical trial. *J. Neurosurgery*, 1978, Vol. 49, pp. 333–343.
3. Barker C.A., Chang M., Beal K., Chan T.A. Survival of patients treated with radiation therapy for anaplastic astrocytoma. *Radiol. Oncol.*, 2014, Vol. 48 (4), pp. 381–386.
4. Wen P.Y., Kesari S. Malignant gliomas in adults. *New Engl. J. Med.*, 2008, Vol. 359 (5), pp. 492–507.
5. CBTRUS 2008 statistical report: Primary brain tumors in the United States, 1998–2002. Central Brain Tumor Registry of the United States, 2000–2004. (Accessed July 7, 2008, at <http://www.cbtrus.org/reports/2007–2008/2007report.pdf>).
6. Louis D.N., Ohgaki I.H., Wiestler O.D. et al. The 2007 WHO classification of tumors of the central nervous system. *Lyon, France: IARC Press, 2007*.
7. Кобыяков Г.Л., Коновалов А.Н., Лошаков В.А. Новые возможности химиотерапии в лечении первичных злокачественных опухолей головного мозга // Мат-лы Российской конференции «Комбинированное лечение опухолей головного мозга». Екатеринбург, 2004. С. 53–54. [Kobyakov G.L., Kononov A.N., Loshakov V.A. Novye vozmozhnosti himioterapii v lechenii pervichnykh zlokachestvennykh opuholej golovnogogo mozga // Materialy Rossijskoj konferencii «Kombinirovannoe lechenie opuholej golovnogogo mozga». Ekaterinburg, 2004, pp. 53–54. (In Russ.)].

8. Коновалов А.Н., Корниенко В.Н. Компьютерная томография в нейрохирургической клинике. М.: Медицина, 1985. С. 20–44. [Konovalov A.N., Kornienko V.N. Komp'yuternaya tomografiya v nejrohirurgicheskoj klinike. Moscow: Medicina, 1985, pp. 20–44 (In Russ.)].
9. Keles G.E., Lamborn K.R., Chang S.M. Volume of residual disease as a predictor of outcome in adult patients with recurrent supratentorial glioblastomas multiforme who are undergoing chemotherapy. *J. Neurosurgery*, 2004, Vol. 100 (1), pp. 41–46.
10. Rao R, Krishnan S., Fitch T. et al. Phase II trial of carmustine, cisplatin, and oral etoposide chemotherapy before radiotherapy for grade 3 astrocytoma (anaplastic astrocytoma): results of north central cancer treatment group trial 98–7-51. *International Journal of Radiation Oncology Biology Physics*, 2005, Vol. 61 (2), pp. 380–386.
11. Quality assurance of the EORTC 26981/22981; NCIC CE3 intergroup trial on radiotherapy with or without temozolomide for newly-diagnosed glioblastoma multiforme: the individual case review. *Europ. J. Cancer*, 2004, Vol. 40, Issue 11, pp. 1724–1730.
12. Results of NRG oncology/RTOG 9813: A phase III randomized study of radiation therapy (RT) and temozolomide (TMZ) versus RT and nitrosourea (NU) therapy for anaplastic astrocytoma (AA). *Search 2015 ASCO Annual Meeting Abstracts. Associated Presentation*.
13. Young B., Oldfield E.H., Markesbery W.R. et al. Reoperation for glioblastoma. *J. Neurosurgery*, 1981, Vol. 55 (6), pp. 917–921.
14. Pinsky M., Lumenta C. Experiences with reoperation on recurrent glioblastoma multiforme. *Zentralbl. Neurochir.*, 2001, Vol. 62(2), pp. 43–47.
15. Sipos L., Afra D. Re-operations of supratentorial anaplastic astrocytomas. *Acta Neurochir (Wien)*, 1997, Vol. 139 (2), pp. 99–104.
16. Harsh G.R., Levin V.A., Gutin P.H., Seager M., Silver P., Wilson C.B. Reoperation for recurrent glioblastoma and anaplastic astrocytoma. *Neurosurgery*, 1987, Vol. 21 (5), pp. 615–621.
17. Massey V., Wallner K.E. Patterns of second recurrence of malignant astrocytomas. *International J. Radiation Oncology Biology Physics*, 1990, Vol. 18, pp. 395–398.
18. Карташев А.В., Виноградов В.М., Олюшин В.Е., Герасимов С.В. Ускоренная послеоперационная химиолучевая терапия больных злокачественными глиомами головного мозга // Вопросы онкологии. 2008. Т. 54. С. 102–105. [Kartashev A.V., Vinogradov V.M., Olyushin V.E., Gerasimov S.V. Uskorennaya posleoperacionnaya himioluchevaya terapiya bol'nyh zlokachestvennymi gliomami golovnoogo mozga. *Voprosy onkologii*, 2008, Vol. 54, pp. 102–105. (In Russ.)].
19. Карташев А.В., Виноградов В.М. Химиолучевая терапия опухолей головного мозга // Практическая онкология. 2008. Т. 9, № 1. С. 47–56. [Kartashev A.V., Vinogradov V.M. Himioluchevaya terapiya opuholej golovnoogo mozga. *Prakticheskaya onkologiya*, 2008, Vol. 9, No. 1, pp. 47–56. (In Russ.)].
20. Карташев А.В., Виноградов В.М. Послеоперационная химиолучевая терапия больных с глиобластомами головного мозга // Вопросы онкологии. 2008. Т. 54, № 4. С. 471–474. [Kartashev A.V., Vinogradov V.M. Posleoperacionnaya himioluchevaya terapiya bol'nyh s glioblastomami golovnoogo mozga. *Voprosy onkologii*, 2008, Vol. 54, No. 4, pp. 471–474. (In Russ.)].
21. Barrett A., Dobbs J., Morris S., Roques T. Practical Radiotherapy Planning, 4<sup>th</sup> ed. Hodder Arnold an Hachette UK Company, 2009, pp. 207–210.
22. Cardinale R., Won M., Choucair A. et al. A Phase II Trial of Accelerated Radiotherapy Using Weekly Stereotactic Conformal Boost for Supratentorial Glioblastoma Multiforme. RTOG 0023. *International Journal of Radiation Oncology Biology Physics*, 2006, Vol. 65(5), pp. 1422–1428. (<http://dx.doi.org/10.1016/j.ijrobp.2006.02.042>).
23. Поздняков А.В., Карташев А.В., Тютин Л.А. Протонная магнитно-резонансная спектроскопия при послеоперационной химиолучевой терапии больных злокачественными глиомами головного мозга // Вопросы онкологии. 2008. Т. 54. С. 164–169. [Pozdnyakov A.V., Kartashev A.V., Tyutin L.A. Protonnaya magnitno-rezonansnaya spektroskopiya pri posleoperacionnoj himioluchевой terapii bol'nyh zlokachestvennymi gliomami golovnoogo mozga. *Voprosy onkologii*, 2008, Vol. 54, pp. 164–169 (In Russ.)].

Поступила в редакцию: 17.08.2016 г.

Контакт: *Карташев Артем Владимирович, arxiator@mail.ru*

#### Сведения об авторах:

*Кошкин Юрий Александрович* — врач-радиолог Радиологического отделения № 5, ФГБУ РНЦРХТ Министерства здравоохранения Российской Федерации;

*Карташев Артем Владимирович* — кандидат медицинских наук, врач-радиотерапевт радиологического отделения № 4, ФГБУ РНЦРХТ Министерства здравоохранения Российской Федерации, ассистент кафедры клинической радиологии ФГБОУ ВО СЗГМУ им. И. И. Мечникова Минздрава России, e-mail: arxiator@mail.ru;

*Виноградов Валерий Михайлович* — доктор медицинских наук, профессор, руководитель Радиологического отделения № 4, ФГБУ РНЦРХТ Министерства здравоохранения Российской Федерации, заведующий кафедрой клинической радиологии ФГБОУ ВО СЗГМУ им. И. И. Мечникова Минздрава России, главный внештатный специалист по клинической радиологии Комитета по здравоохранению Санкт-Петербурга.