УДК 616.74-009.54
http://dx.doi.org/10.22328/2079-5343-2020-11-1-93-105

© Царгуш В.А., Бардаков С.Н., Багненко С.С., Железняк И.С., Умаханова З.Р., Ахмедова П.Г., Магомедова Р.М., Моллаева К.Ю., Зульфугаров К.З., Емельянцев А.А., Чернец Е.Н., Яковлев И.А., Далгатов Г.Д., Исаев А.А., Деев Р.В., 2020 г.

МАГНИТНО-РЕЗОНАНСНЫЙ ПАТТЕРН ИЗМЕНЕНИЙ МЫШЦ ТАЗОВОГО ПОЯСА И НИЖНИХ КОНЕЧНОСТЕЙ У ПАЦИЕНТОВ С ДИСФЕРЛИНОПАТИЯМИ

[1]В. А. Царгуш, [1]С. Н. Бардаков, [1]С. С. Багненко, [1]И. С. Железняк, [2]З. Р. Умаханова, [2]П. Г. Ахмедова, [2]Р. М. Магомедова, [2]К. Ю. Моллаева, [2]К. З. Зульфугаров, [1]А. А. Емельянцев, [7]Е. Н. Чернец, [3,4,8]И. А. Яковлев, [5]Г. Д. Далгатов, [3]А. А. Исаев, [3,6]Р. В. Деев*

[1]Военно-медицинская академия им. С. М. Кирова, Санкт-Петербург, Россия
[2]Дагестанский государственный медицинский университет, Махачкала, Россия
[3]Институт стволовых клеток человека, Москва, Россия
[4]Институт фундаментальной медицины и биологии, Казанский федеральный университет, Казань, Россия
[5]Научно-клинический центр оториноларингологии, Москва, Россия
[6]Северо-Западный государственный медицинский университет им. И. И. Мечникова, Санкт-Петербург, Россия
[7]Межрегиональная общественная организация «Проект Ай-Мио» Московская область, г. Подольск, Россия
[8]ООО «Генотаргет», Инновационный центр «Сколково», Москва, Россия

Введение. Дисферлинопатии — это фенотипически гетерогенная группа наследственных мышечных дистрофий, обусловленных мутациями в гене дисферлина (*DYSF*). Дебют в подростковом возрасте преимущественно у физически развитых пациентов в сочетании с часто подострым повышением сывороточной креатинфосфокиназы и отечными изменениями мышц при магнитно-резонансной томографии (МРТ) часто приводит к диагностическим ошибкам. *Цель исследования:* определить наиболее типичный магнитно-резонансный (МР) паттерн поражения мышц тазового пояса и нижних конечностей у пациентов с дисферлинопатиями. *Материалы и методы.* Обследовано 40 человек, среди которых 20 пациентов с клинической картиной дисферлинопатий с равным соотношением фенотипов Миоши и поясно-конечностной мышечной дистрофией (ПКМД) и средним возрастом — 35 (24; 44) лет. Комплексное клинико-инструментальное обследование включало неврологическое, электронейромиографическое и молекулярно-генетическое исследование (NGS). Магнитно-резонансная томография мышц тазового пояса и нижних конечностей проведена 20 пациентам и эквивалентной по полу и возрасту контрольной группе. *Результаты исследований.* Использование полуколичественных МР-показателей — относительной интенсивности сигнала — D (D=T1 мышцы (STIR) /T1(STIR) подкожно-жирового слоя) позволило сформулировать характеристики общего типичного МР-паттерна вовлечения мышц при дисферлинопатиях. Наиболее часто отмечалось повышение интенсивности относительного сигнала D, T1-ВИ в задней группе мышц бедер и голеней, свидетельствующее о жировой инфильтрации, тогда как снижение величин D, STIR наблюдалось в передних и медиальных мышцах бедер, что отражало наличие отека, предшествующего замещению жировой тканью данных мышц. *Заключение.* Кроме общего представления о вовлечении мышц при дисферлинопатиях, целесообразно рассматривать «ранний», «типичный/завершенный» и «поздний» МР-паттерны дисферлинопатий, повышающие эффективность диагностики данного заболевания. В дифференциальной диагностике фенотипа Миоши от ПКМД следует ориентироваться на сохранение нормальных величин D, T1-ВИ от *m. gluteus maximus* и *m. popliteus* на всех стадиях заболевания.

Ключевые слова: дисферлинопатии, поясно-конечностная мышечная дистрофия R2, DYSF, миопатия, МРТ мышц, МР-паттерн дисферлинопатий

Конфликт интересов: авторы заявили об отсутствии конфликта интересов.

Для цитирования: Царгуш В.А., Бардаков С.Н., Багненко С.С., Железняк И.С., Умаханова З.Р., Ахмедова П.Г., Магомедова Р.М., Моллаева К.Ю., Зульфугаров К.З., Емельянцев А.А., Чернец Е.Н., Яковлев И.А., Далгатов Г.Д., Исаев А.А., Деев Р.В. Магнитно-резонансный паттерн изменений мышц тазового пояса и нижних конечностей у пациентов с дисферлинопатиями // *Лучевая диагностика и терапия*. 2020. Т. 11, № 1. С. 93–105, http://dx.doi.org/10.22328/2079-5343-2020-11-1-93-105.

Контакт: *Царгуш Вадим Андреевич, tsargushvmf@mail.ru*

© Tsargush V.A., Bardakov S.N., Bagnenko S.S., Zheleznyak I.S., Umakhanova Z.R., Akhmedova P.G., Magomedova R.M., Mollaeva K.U., Zulfugarov K.Z., Emelyantsev A.A., Chernets E.N., Yakovlev I.A., Dalgatov G.D., Isaev A.A., Deev R.V., 2020

MRI PATTERN CHANGES IN PELVIC MUSCLE AND LOWER LIMB IN PATIENTS WITH DYSFERLINOPATHY

[1]Vadim A. Tsargush, [1]Sergey N. Bardakov, [1]Sergey S. Bagnenko, [1]Igor S. Zheleznyak, [2]Zoya R. Umakhanova, [2]Patimat G. Akhmedova, [2]Raisat M. Magomedova, [2]Kamila U. Mollaeva,*

[2]Kamil Z. Zulfugarov, [1]Aleksander A. Emelyantsev, [7]Ekaterina N. Chernets, [3,4,8]Ivan A. Yakovlev, [5]Gimat D. Dalgatov, [3]Artur A. Isaev, [3,6]Roman V. Deev

[1]Military Medical Academy, St. Petersburg, Russia
[2]Dagestan State Medical University, of the Ministry of Health of Russia, Makhachkala, Russia
[3]Human Stem Cells Institute (HSCI), Moscow, Russia
[4]Institute of Fundamental Medicine and Biology, Kazan Federal University, Kazan, Russia
[5]Scientific and Clinical Center of Otorhinolaryngology, Moscow, Russia
[6]North-Western State Medical University named after I. I. Mechnikov, St. Petersburg, Russia
[7]Interregional public organization «I-MIO Project», Moscow region, Podolsk
[8]Genotarget LLC, Skolkovo Innovation Centre, Moscow, Russia

Introduction. Dysferlinopathy is a phenotypically heterogeneous group of hereditary muscular dystrophies caused by mutations in the dysferlin gene (*DYSF*). Debut in adolescence, predominantly in physically developed patients, combined with the often subacute development of hypercreatine phosphatemia and edematous muscle changes in MRI often leads to diagnostic errors. *Purpose of the study:* to determine the most typical MRI pattern of muscle damage of the pelvic girdle and lower limb in patients with dysferlinopathy. *Materials and methods.* 40 people were examined, among which 20 patients with a clinical picture of dysferlinopathy with an equal ratio of Miyoshi phenotypes and LGMD and an average age of 35 (24; 44) years. Comprehensive clinical and instrumental examination included neurological, electroneuromyographic and molecular genetic studies (NGS). Magnetic resonance imaging of the muscles of the pelvic girdle and lower limb was performed in 20 patients and a control group equivalent in sex and age. *Results.* The use of semi-quantitative MRI indicators — relative signal intensity — D (D=T1 muscle (STIR) / T1 (STIR) subcutaneous fat layer) made it possible to formulate the characteristics of a common typical MRI pattern of muscle involvement in dysferlinopathy. An increase in the intensity of the relative signal D, T1 in the rear muscle group of the thighs and lower legs, indicating fatty infiltration was observed most frequently, while a decrease in D, STIR values was observed in the anterior and medial muscles of the thighs, reflecting the presence of edema of the previous fatty degeneration of these muscles. *Conclusion.* In addition to the general idea of muscle involvement in dysferlinopathy, it is advisable to consider the «early», «typical / completed» and «late» MRI patterns of dysferlinopathy that increase the effectiveness of the diagnosis of this disease. In the differential diagnosis of the Miyoshi phenotype from LGMD, one should focus on maintaining normal values of D, T1 from *m. gluteus maximus* and *m. popliteus* at all stages of the disease.

Key words: dysferlinopathy, Limb-girdle muscular dystrophy R2, DYSF, myopathy, muscle MRI, MRI pattern of dysferlinopathy

Conflict of interest: the authors stated that there is no potential conflict of interest.

For citation: Tsargush V.A., Bardakov S.N., Bagnenko S.S., Zheleznyak I.S., Umakhanova Z.R., Akhmedova P.G., Magomedova R.M., Mollaeva K.U., Zulfugarov K.Z., Emelyantsev A.A., Chernets E.N., Yakovlev I.A., Dalgatov G.D., Isaev A.A., Deev R.V. MRI pattern changes in pelvic muscle and lower limb in patients with dysferlinopathy // *Diagnostic radiology and radiotherapy*. 2020. Vol. 11, No. 1. P. 93–105, http://dx.doi.org/10.22328/2079-5343-2020-11-1-93-105.

Contact: *Tsargush Vadim Andreevich, tsargushvmf@mail.ru*

Введение. Дисферлинопатии — это фенотипически гетерогенная группа наследственных мышечных дистрофий, обусловленных мутациями в гене дисферлина (*DYSF*). Дисферлин — интегративный мембранный белок широко представлен в организме человека (в поперечнополосатой скелетной мускулатуре, сердечной мышце, головном мозге, селезенке, тонкой кишке, плаценте, моноцитах) [1]. Отсутствие *DYSF* или его недостаточная активность приводят к нарушению репарации мембран мышечных волокон и, как следствие, их деструкции и гибели, что сопровождается повышением уровня сывороточной креатинфосфокиназы и потерей мышечной силы у пациентов [2, 3].

Выделяют пять основных фенотипов дисферлинопатий: дистальную миопатию Миоши (Miyoshi myopathy; OMIM #254310), поясно-конечностную миопатию (LGMD 2B; OMIM #253601); дистальную миопатию переднего ложа голени (DMAT; OMIM #606768); проксимо-дистальную форму (переходная форма), а также бессимптомную гиперкреатинфосфокиназемию. При этом первые два типа встречаются наиболее часто [4–6].

Магнитно-резонансная томография (МРТ) является высокоинформативным методом лучевой диагностики, позволяющим детально проанализировать состояние скелетной мускулатуры [7, 8]. Несмотря на описание наиболее часто вовлекаемых мышц при дисферлинопатиях единого представления о типичном МР-паттерне не сделано, поскольку исследуемые выборки всегда гетерогенны по виду мутаций, стадии заболевания и особенностям образа жизни пациентов. В условиях значительного фенотипического полиморфизма формирование представлений о типичном МР-паттерне поражения мышц бедер и голеней являются одним из важных аспектов повышения эффективности диагностики дисферлинопатий.

Цель исследования: определить наиболее типичный МР-паттерн поражения мышц тазового пояса и нижних конечностей у пациентов с дисферлинопатиями.

Материалы и методы. Обследовано 40 человек, в том числе 20 пациентов с клиническими проявлениями дисферлинопатий, среди которых 13 мужчин — 65 (40; 84)% и 7 женщин — 35 (15; 59)%. Средний возраст пациентов на момент обследования

составлял (*Me*) 35 (24; 44) лет. Контрольную группу составили 20 здоровых добровольцев: 11 мужчин — 55 (31; 76)% и 9 женщин — 45 (23; 68)%, средний возраст (*Me*) которых составил 31 (21; 40) лет.

Лабораторно-инструментальные исследования. Обследование пациентов включало клинико-генеалогический анализ, неврологическое обследование и лабораторно-инструментальные методы диагностики (уровень активности сывороточной КФК, ЛДГ, ЭНМГ/ЭМГ, ЭКГ). Молекулярно-генетическое исследование образцов ДНК проведено с помощью полноэкзомного секвенирования (NGS) на платформе IlluminaHiSeq 2000 с последующим подтверждением результатов секвенированием по Сэнгеру.

Магнитно-резонансная томография мышц тазового пояса и нижних конечностей. МР-сканирование осуществляли на высокопольном (1,5 Тл) МР-томографе (PHILIPS INGENIA) с применением поверхностной катушки. В протокол вошли T1, T2, STIR импульсные последовательности в трех стандартных взаимно перпендикулярных плоскостях, толщина среза — 10 мм, количество срезов — 30/50 (в зависимости от роста пациента). Сканирование выполнялось от передней, верхней ости подвздошной кости до нижней трети голеней. T1 взвешенные изображения в аксиальной и корональной плоскостях: TR — 600 мс, TE — 10 мс. T2-взвешенные изображения в аксиальной плоскости: TR — 500 мс, TE — 80 мс. STIR-взвешенные изображения в аксиальной и сагиттальной плоскостях: TR — 4000 мс, TE — 70 мс. Степень жировой инфильтрации мышц определяли полуколичественно на основе сравнения показателя относительной интенсивности сигнала — D (D=T1 мышцы/T1 подкожно-жирового слоя) и используя шкалу E. Mercuri [9]. Сегментация мышц бедер и голеней выполнялась в ручном режиме с помощью программного обеспечения ITK-SNAP 3.8.0 [10].

Все исследования проводились после подписания пациентами добровольного информированного согласия.

Статистический анализ. Количественные результаты исследования представлены в виде среднего значения (*M*) или медианы (*Me*) с 95% доверительным интервалом (рассчитанный метод бутстрэпа или Клоппера–Пирсона) в соответствии с нормальностью распределения. Статистическая значимость различий оценивалась с помощью критерия Манна–Уитни. Характер поражения мышц справа и слева статистически значимо не отличался, поэтому сравнение с контрольной группой проводилось при объединении показателей от мышц обеих сторон.

Результаты и их обсуждение. Средний возраст дебюта симптомов приходился на подростковый период и составил 18 (15; 26) лет. Предшествующий дебюту заболевания период у всех пациентов характеризовался нормальным физическим развитием. Фенотип Миоши, характеризующийся первичной изолированной слабостью в дистальных отделах нижних конечностей (затруднение ходить и стоять на носках) выявлен у 10/20 — 50 (27; 73)% пациентов. Средний возраст пациентов с фенотипом Миоши — (*M*) 30 (22; 46) лет, среди которых все пациенты сохранили амбулаторный статус на момент обследования. Фенотип ПКМД, характеризующийся преимущественной слабостью мышц проксимальных отделов бедер и тазового пояса (затруднение при подъеме из глубокого приседания, походка Тренделенбурга) установлен также у 10/20 пациентов. Средний возраст пациентов с фенотипом ПКМД составил (*M*) 37 (25; 45) лет, при этом 2/10 пациентов использовали инвалидное кресло — 20 (2,5; 55)%. Пациенты двух исследуемых групп по возрасту не различались между собой (критерий Манна–Уитни, $z=-0{,}71$; $p=0{,}47$). На момент клинико-инструментального исследования пациентов длительность заболевания составила (*Me*) 9,5 (5,5; 13) лет; для пациентов с ПКМД фенотипом — (*Me*) 10 (5; 11) лет; с фенотипом Миоши — (*Me*) 12 (7; 17) лет. По длительности заболевания группы не различались (критерий Манна–Уитни, $z=0$; $p=0{,}98$). Для большинства больных характерен дистально-проксимальный периферический тетрапарез, более выраженный в нижних конечностях.

Молекулярно-генетическое исследование. У всех исследуемых пациентов выявлены мутации в гене дисферлина (*DYSF*) в гомозиготном и компаунд-гетерозиготном состоянии (таблица). Наиболее часто выявляемой мутацией в гене *DYSF* была TG573/574AT (Val67Asp) в гомозиготном состоянии, являющаяся мажорной для РФ за счет выраженной сегрегации в горных изолятах Республики Дагестан.

Магнитно-резонансная томография мышц. Для количественной оценки выраженности жировой инфильтрации мышц у пациентов с фенотипами ПКМД и Миоши производилось сравнение величин D, T1-ВИ с характеристиками мышц контрольной группы. Выявлено статистически значимое преобладание величин D, T1-ВИ у пациентов с фенотипом ПКМД в большинстве мышц бедер за исключением *m. gracilis, m. gluteus minimus, m. gluteus medius, m. biceps femoris brevis*. Величины D, T1-ВИ от всех мышц голеней были статистически значимо больше показателей контрольной группы (рис. 1, *а, б*). Тогда как у пациентов с фенотипом Миоши большее количество мышц бедер статистически значимо не отличалось по D, T1-ВИ от мышц контрольной группы (рис. 1, *в, г*): *m. gracilis, m. gluteus minimus, m. gluteus medius, m. gluteus maximus, m. biceps femoris brevis, m. obturatorius internus*. Среди мышц голеней только *m. popliteus* характеризовался нормальными величинами D, T1-ВИ при фенотипе Миоши.

При сравнении D, T1-ВИ от мышц бедер у пациентов с фенотипом ПКМД и Миоши значимых различий не найдено между *m. obturatorius internus,*

Таблица

Выявленные мутации в гене дисферлина (*DYSF*)

Table

Identified mutations in the dysferlin gene (*DYSF*)

Количество пациентов/фенотипы	Выявленные мутации в гене *DYSF*	
1 М	c.4282C>T; (p.Gln1428*)	c.4253C>G; (p. Pro1418Arg)
4 М, 4 ПКМД	c.573–574 TG>AT (p. Val67Asp)	c.573–574 TG>AT (p. Val67Asp)
1 М	c.755C>T; (p.Thr252Met)	c.1900A>G; (p.Thr634Ala); c.4822delG; (p.Gly1608Glyfs)
1 ПКМД	c.1116C>A; (p.Ser372Arg)	c.759G>C; (p.Gln253His)
1 М	c.4254dup; (p.Ile419HisfsTer8)	c.1276+2T>C
1 ПКМД	c.4941del; (p.Lys1648ArgfsTer4)	c.1116 C>A; (p.Ser372Arg)
1 ПКМД	c.1149+5G>C	c.1149+5G>C
1 М	c.6313G>A; (p.Ala2105Thr)	c.4282C>T; (p.Gln1428Ter)
1 М	c.4282C>T; (p.Gln1428Ter)	c.4873C>T; (p.Arg1625Ter)
1 ПКМД	c.5884C>T; (p. Gln1962*)	c.5884C>T; p.(Gln1962*)
1 М	c.6116G>A; (p.Arg2039Gln)	c.1692+8G>A
2 ПКМД	c.4941delG; (p.Gly1647fs)	c.1985–2A>C; c.316A>G; (p.Thr106Ala)

Примечания: М — фенотип Миоши; ПКМД — поясно-конечностный фенотип.

m. gluteus minimus, m. sartorius, m. gracilis, m. vastus medialis, m. vastus lateralis. Тогда как интенсивность сигнала от остальных мышц была существенно больше у пациентов с фенотипом ПКМД. Величина D, Т1-ВИ от большинства мышц голеней статистически значимо не различалась у пациентов с фенотипами ПКМД и Миоши за исключением m. flexor digitorum longus, *m. popliteus* (рис. 2).

Таким образом, при ПКМД фенотипе среди мышц бедер вовлекается в патологический процесс большее количество мышц, чем при дистальном фенотипе Миоши. При обоих фенотипах наименее вовлекаемыми мышцами и остающимися более дифференцируемыми на поздних стадиях заболевания являются *m. gluteus minimus, m. gluteus medius, m. gracilis*. Дистальный фенотип Миоши отличается от ПКМД меньшей интенсивностью поражения мышц бедер и тазового пояса, при этом значимыми в дифференциальной диагностике с ПКМД является *m. gluteus maximus*, D=0,34 (0,28; 0,36), не отличающийся по интенсивности относительного сигнала от нормы, D=0,29 (0,25; 0,30). Среди всех мышц голеней при миопатии Миоши *m. popliteus* статистически значимо не отличался по интенсивности D от контрольных мышц, в отличие от пациентов с фенотипом ПКМД. И поэтому наличие дистрофических изменений в m. popliteus определяет вероятность развития фенотипа ПКМД. Также следует отметить, что *m. vastus medialis, m. vastus lateralis* не являются дифференциальными для фенотипов ПКМД и Миоши.

Величина D, Т1-ВИ в большей степени определяется выраженностью жировой инфильтрации исследуемых мышц, при этом наблюдается статистически значимая корреляционная взаимосвязь с продолжительностью заболевания. Так, для мышц бедер наиболее высокой силой корреляционной взаимосвязи характеризовались *m. semitendinosus* (r^s=0,77; ^{p}=0,02), *m. adductor magnus* (r^s=0,79; ^{p}=0,02), что позволяет рассматривать данные мышцы в качестве эталона для оценки прогрессирования ПКМДR2(2B). У пациентов с фенотипом Миоши выявлена корреляционная взаимосвязь наиболее высокой силы между D и длительностью заболевания для *m. tensor fasciae latae* (r^s=0,83; $p=1{,}5\times10^{-5}$) и *m. vastus lateralis* (r^s=0,86; $p=3{,}3\times10^{-5}$). Корреляционных взаимосвязей между интенсивностью сигнала и выраженностью дистрофических изменений в мышцах голеней при фенотипах ПКМД и Миоши не выявлено.

Величина D, STIR в большей степени характеризует наличие отека в исследуемых мышцах, имеет корреляционные взаимосвязи слабой или умеренной силы со стадией жировой дегенерации по E. Mercuri и не имеет статистически значимых связей с продолжительностью заболевания, в отличие от величин D, Т1-ВИ (рис. 3).

Между D, Т1-ВИ и выраженностью жировой инфильтрации мышц выявлена корреляционная взаимосвязь высокой силы (r^s=0,87; $p=2{,}7\times10^{-5}$). Тогда как корреляционная связь стадии жировой инфильтрации по E. Mercuri и D, STIR характеризовалась умеренной силой.

При сравнении величин D, STIR у пациентов с фенотипами ПКМД и Миоши с контрольной группой были выявлены статистически значимые различия в наименее дистрофически измененных мышцах: *m. biceps femoris, m. semitendinosus, m. gluteus minimus et medius, m. obturatorius internus, m. tensor fasciae latae*. Величины D, STIR у пациентов с фенотипами ПКМД и Миоши были статистически

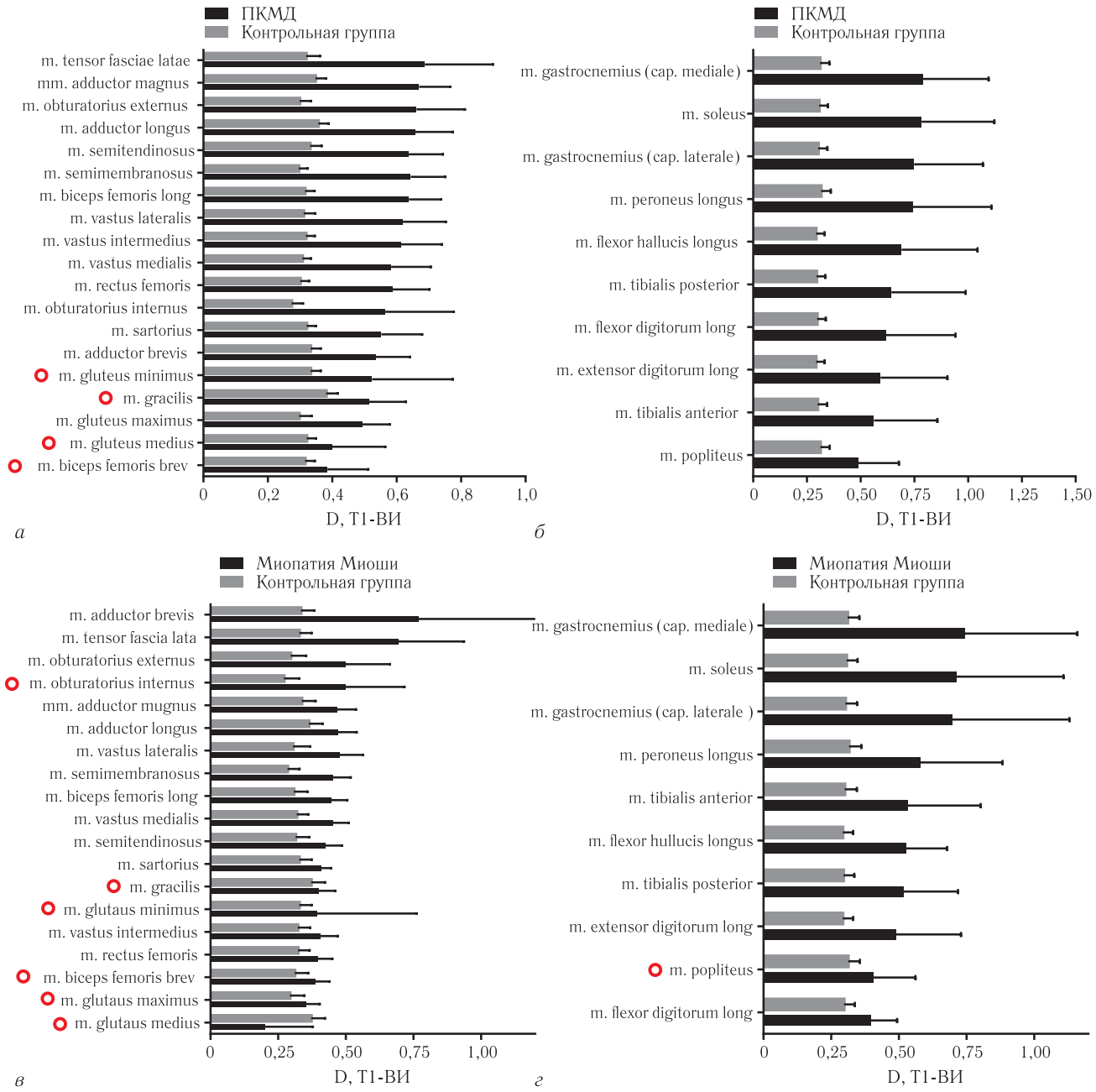

Рис. 1. Паттерн поражения мышц бедер и голеней у пациентов с фенотипами ПКМД (*а, б*) и Миоши (*в, г*). Черным цветом отмечены D, T1-ВИ мышц пациентов с дисферлинопатией; серым — контрольной группы; полая окружность — статистически не значимые различия

Fig. 1. The pattern of muscle damage of the hips and legs in patients with phenotypes of LGMD (*а, б*) and Miyoshi (*в, г*). D, T1 of the muscles of patients with dysferlinopathy are marked in black; gray — control group; a hollow circle is a statistically non-significant difference

значимо меньше контрольных мышечных групп, что отражает как более выраженные воспалительные изменения, так и отек, связанный с венозной дисциркуляцией, обусловленной нарушением функции мышц. Между собой подгруппы ПКМД и Миоши не отличались по интенсивности относительного сигнала STIR. По интенсивности относительного STIR сигнала мышцы правой и левой сторон не отличались между собой (рис. 4).

Одной из ключевых дифференциально-диагностических характеристик мышечно-дистрофического процесса является степень асимметричности вовлечения мышц в патологический процесс. Так, при оценке выраженности жировой инфильтрации по шкале E. Mercuri (в модификации: 1–1 ст.; 2а–2 ст.; 2б–3 ст.; 3–4 ст.; 4–5 ст.) статистически значимых различий не выявлено, за исключением тенденции к более выраженному поражению *m. soleus* в ведущей (правой) конечностей (критерий Манна–Уитни, $p>0,05$). Отсутствие статистически значимых различий при сравнении интенсивности относительного сигнала T1-ВИ от исследуемых мышц бедер и голеней противоположных сторон позволяет подтвердить симметричный характер поражений.

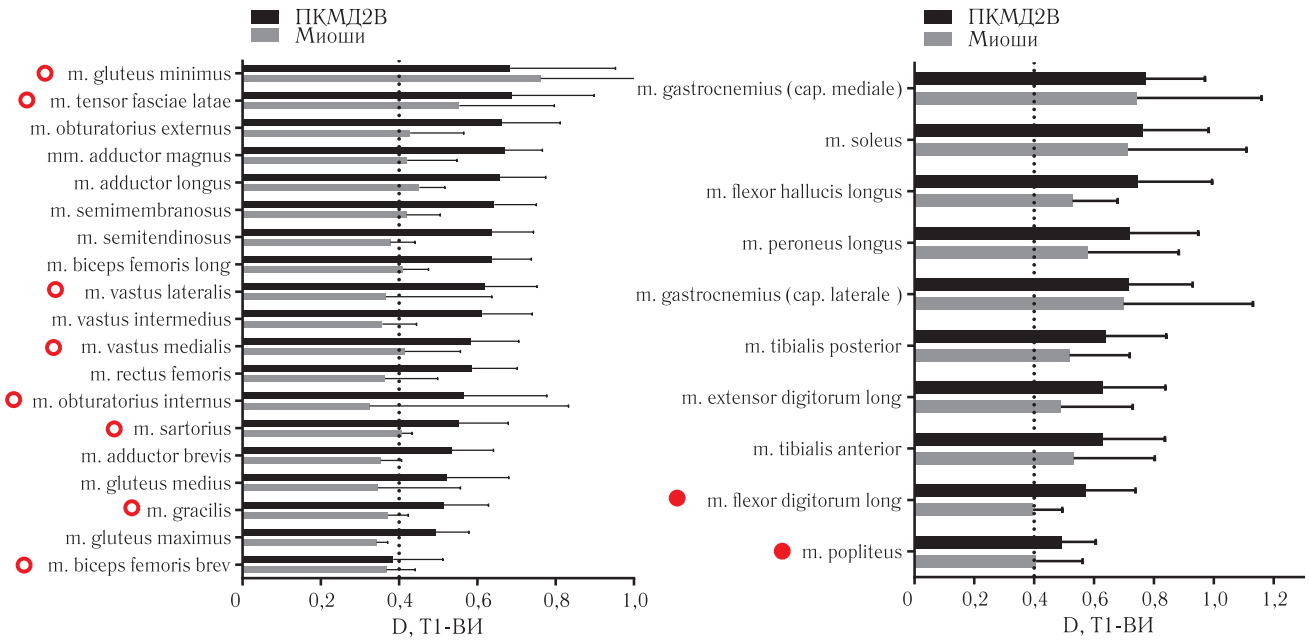

Рис. 2. Сравнение степени жировой инфильтрации мышц бедер по величине D, T1-ВИ у пациентов с фенотипом ПКМД и Миоши. Черным цветом отмечены величины D, T1-ВИ у пациентов с фенотипом ПКМД, серым — с фенотипом Миоши; полая окружность — статистически не различающиеся показатели; заштрихованная окружность — статистически значимые различия. Пунктирной линией отмечена верхняя граница нормы мышц группы контроля

Fig. 2. Comparison of the degree of fatty infiltration of the thigh muscles in terms of D, T1 in patients with the LGMD and Miyoshi phenotype. The black values indicate D, T1 in patients with the LGMD phenotype, gray — with the Miyoshi phenotype; the hollow circle is statistically non-significant indicators; the shaded circle represents statistically significant difference. The dashed line marks the upper limit of the muscle norm of the control group

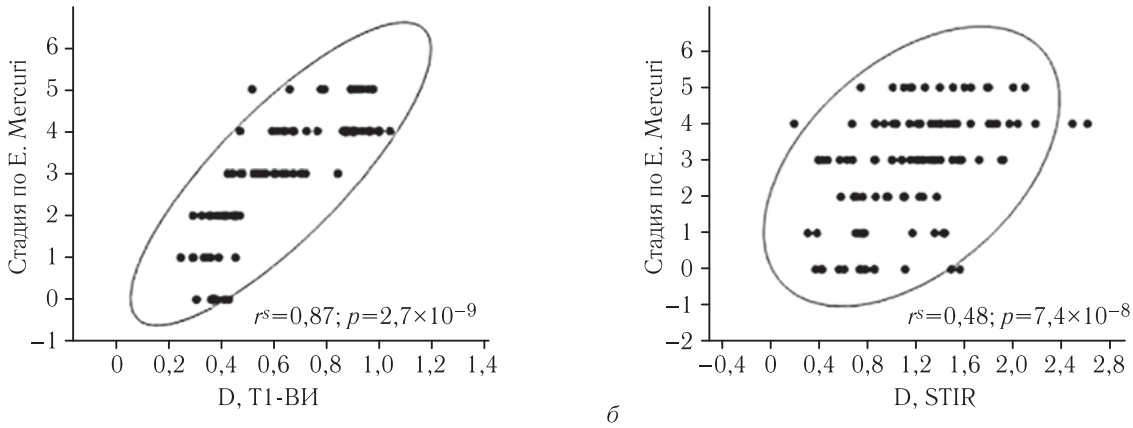

Рис. 3. Корреляционная взаимосвязь стадии жировой инфильтрации по E. Mercuri (2002) со значениями D, T1-ВИ в *m. tensor fasciae latae* (*а*) и D, STIR (*б*)

Fig. 3. The correlation between the stage of fatty degeneration according to E. Mercuri (2002) and the values of D, T1 in *m. tensor fasciae latae* (*a*) and D, STIR (*б*)

Кроме того, статистически значимых различий не выявлено и среди подгрупп с фенотипами Миоши и ПКМД.

Трофический статус мышц бедер у пациентов с фенотипами ПКМД и Миоши статистически значимо не различался между собой. Тогда как среди мышц голеней при миопатии Миоши статистически значимо менее выражены атрофии *m. popliteus, m. peroneus longus, m. extensor digitorum longus* (критерий Манна–Уитни, p<0,05), чем у пациентов с фенотипом ПКМД.

При сравнении трофических изменений мышц бедер у пациентов с фенотипами ПКМД и Миоши с контрольной группой, выявлена компенсаторная гипертрофия *m. gluteus maximus, m. obturatorius externus, m. sartorius, m. gacilis* при обоих фенотипах. Кроме того, при миопатии Миоши статистически значимо были гипертрофированными *m. tensor fasciae latae, m. biceps femoris brevis*. При обоих фенотипах наиболее часто подвергался атрофии *m. rectus femoris*, а при фенотипе ПКМД также характеризовалась гипотрофией *m. semimembranosus*.

При сравнении трофического статуса мышц голеней пациентов с миопатией Миоши, ПКМД и контрольной группой выявлена статистически значимая гипертрофия *m. popliteus, m. extensor digitorum*

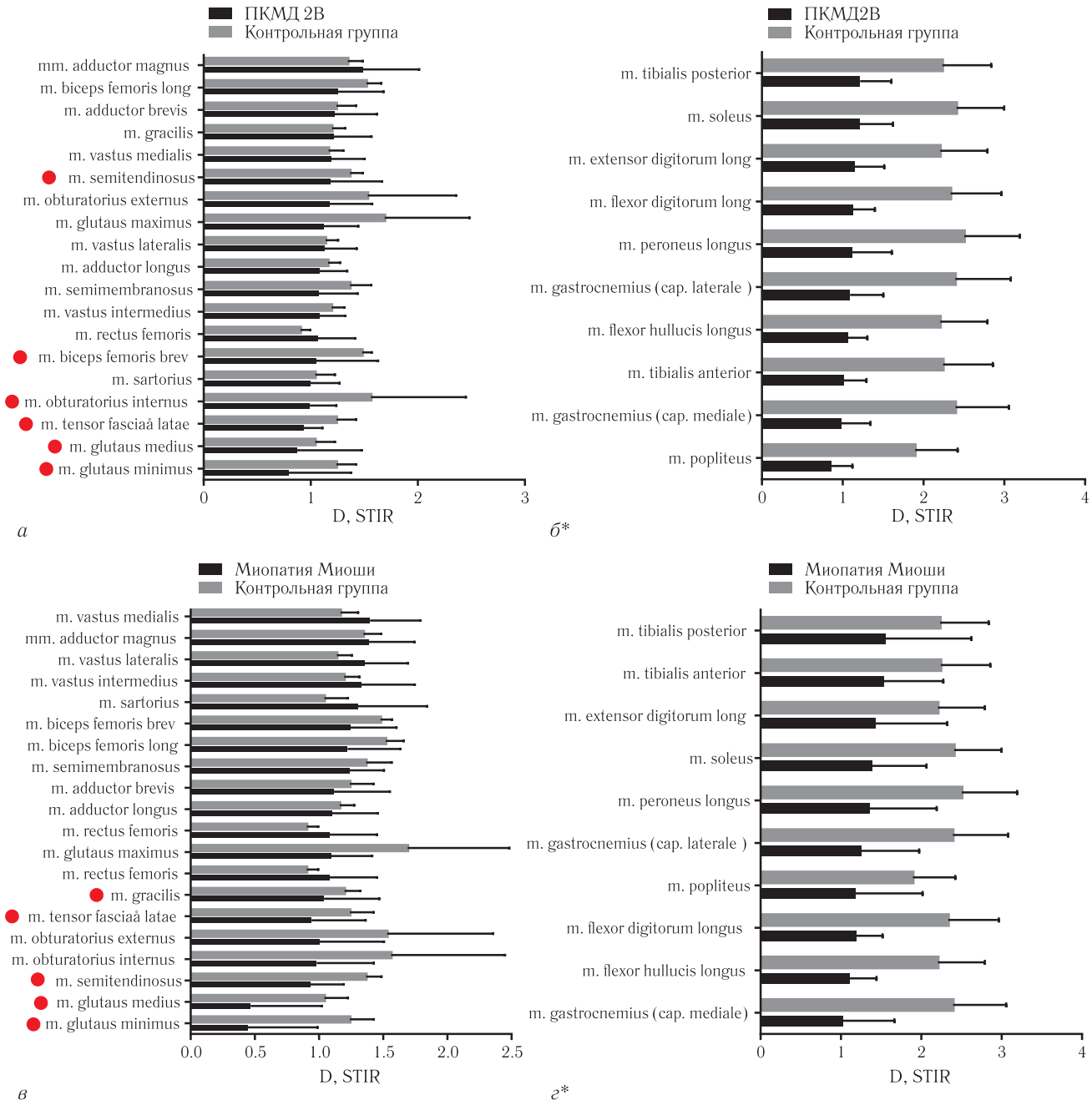

Рис. 4. Выраженность отека мышц бедер и голеней у пациентов с фенотипами ПКМД (*а, б*) и Миоши (*в, г*). Черным цветом отмечены D, STIR мышц пациентов с дисферлинопатиями; серым — характеристики мышц контрольной группы; заштрихованная окружность — статистически значимые отличия D, STIR мышц бедер; * величины D, STIR всех мышц голеней статистически значимо отличались от нормы (*б, г*)

Fig. 4. The severity of the hips and lower limb muscle swelling in patients with phenotypes of LGMD (*а, б*) and Miyoshi (*в, г*). D, STIR muscles of patients with dysferlinopathy are marked in black; gray — the characteristics of the muscles of the control group; the shaded circle — statistically significant differences D, STIR of the muscles of the thighs; * D, STIR values of all the muscles of the lower limb were statistically significantly different from the norm (*б, г*)

longus, при значительно выраженной атрофии *m. soleus, m. gastrocnemius* (*cap. medialae et lateralae*), *m. tibialis anterior* у пациентов с обоими фенотипами. Следует отметить, что при фенотипе ПКМД, в отличие от Миоши, наблюдались значимые атрофии в *m. flexor hallucis longus, m. tibialis posterior* по сравнению с контрольной группой (рис. 5).

МР-паттерны поражения тазового пояса и нижних конечностей при различных стадиях мышечно-дистрофического процесса дисферлинопатий. Наиболее рациональным является выделение «раннего», «типичного» (завершенного) и «позднего» МР-паттернов поражения мышц при дисферлинопатиях. Для уточнения характеристик «раннего МР-паттерна» следует выделить мышцы, первоначально вовлекающиеся в мышечно-дистрофический процесс (рис. 6). Тогда как «типичный» МР-паттерн рационально выделять

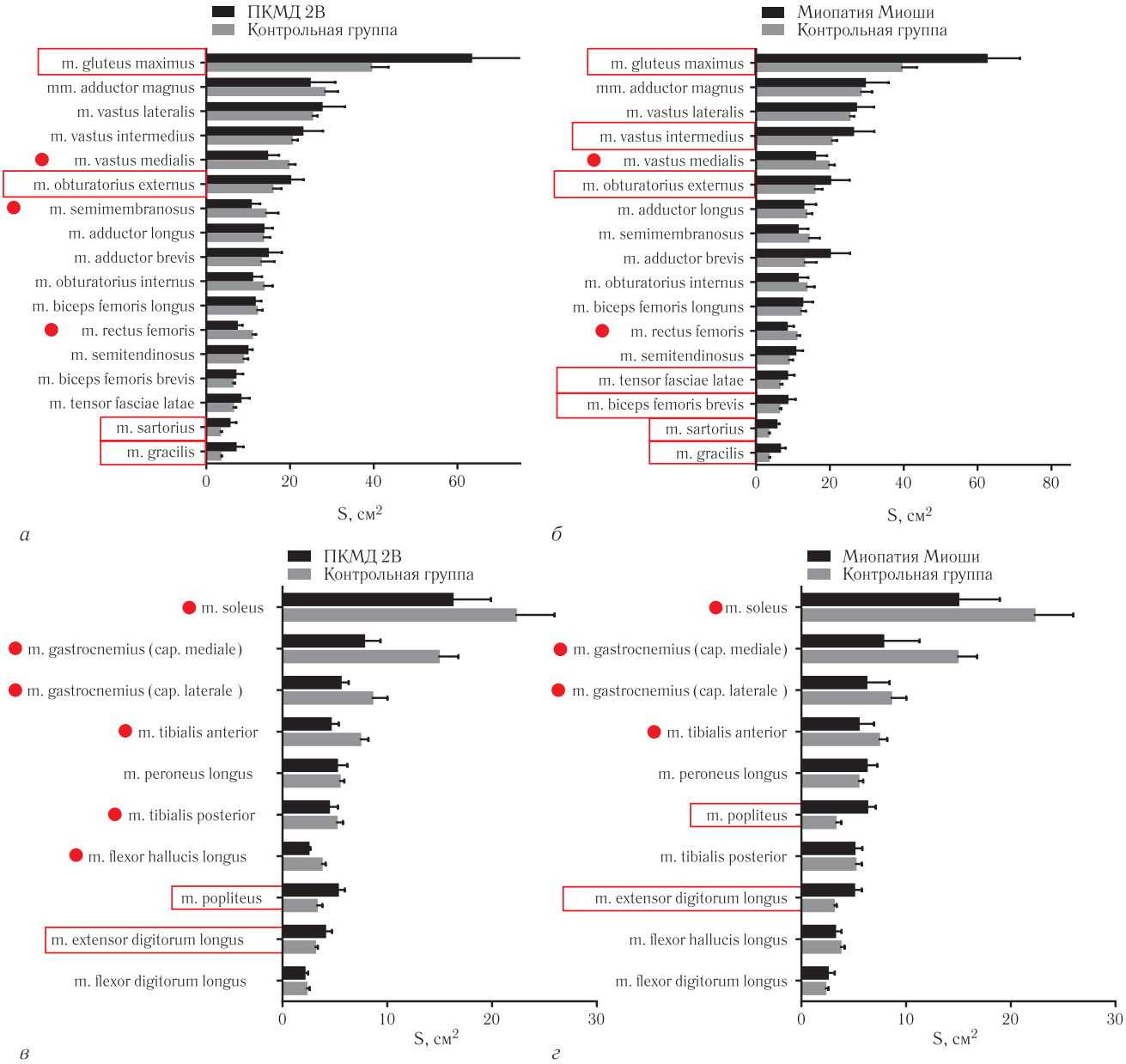

Рис. 5. Трофический статус мышц бедер и голеней при фенотипах ПКМД и Миоши. Площадь поперечного сечения (S, см^2) мышц бедер (*а, в*) и голеней (*б, г*), черным цветом показаны значения S мышц у пациентов с дисферлинопатиями, серым — S контрольной группы; окружностью отмечены мышцы, статистически значимо гипотрофированные по сравнению с нормальными значениями; выделены красным цветом — статистически значимо гипертрофированные мышцы

Fig. 5. Trophic status of the thigh and lower limb muscles with phenotypes of LGMD and Miyoshi. Cross-sectional area (S, cm^2) of the thighs muscles (*a, в*) and lower limb (*б, г*), black values of S muscles in patients with dysferlinopathy, gray — S of the control group; the circle marks the statistically significant hypotrophy; highlighted in red — statistically significant hypertrophy

на основе определения наиболее часто вовлекаемых мышц (рис. 7). «Поздний» МР-паттерн следует характеризовать по наиболее длительно сохраняющимся без поражения мышцам (рис. 8).

При начальных изменениях в мышцах отмечались единичные участки жировой инфильтрации, соответствовавшие 1–2а ст. по E. Mercuri. Среди мышц таза интенсивность МР-сигнала на Т1-ВИ преимущественно повышалась от *m. obturatorius externus et internus* (2а ст.) и менее выраженно от больших ягодичных мышц (1 ст.). В медиальных и задних группах мышц бедер (*m. adductor magnus et longus, m. semimembranosus, m. semitendinosus, m. biceps femoris longus*) наблюдались единичные участки жировой дегенерации, более выраженные в длинных отводящих мышцах (2а ст.). Среди мышц голеней интенсивность МР-сигнала на Т1-ВИ была преимущественно повышена от *m. gastrocnemius caput mediale* и *m. soleus* (2а ст.).

Интенсивность МР-сигнала от мышц таза, бедер и голеней была неоднородно повышена на STIR за счет умеренных отечных изменений. На уровне

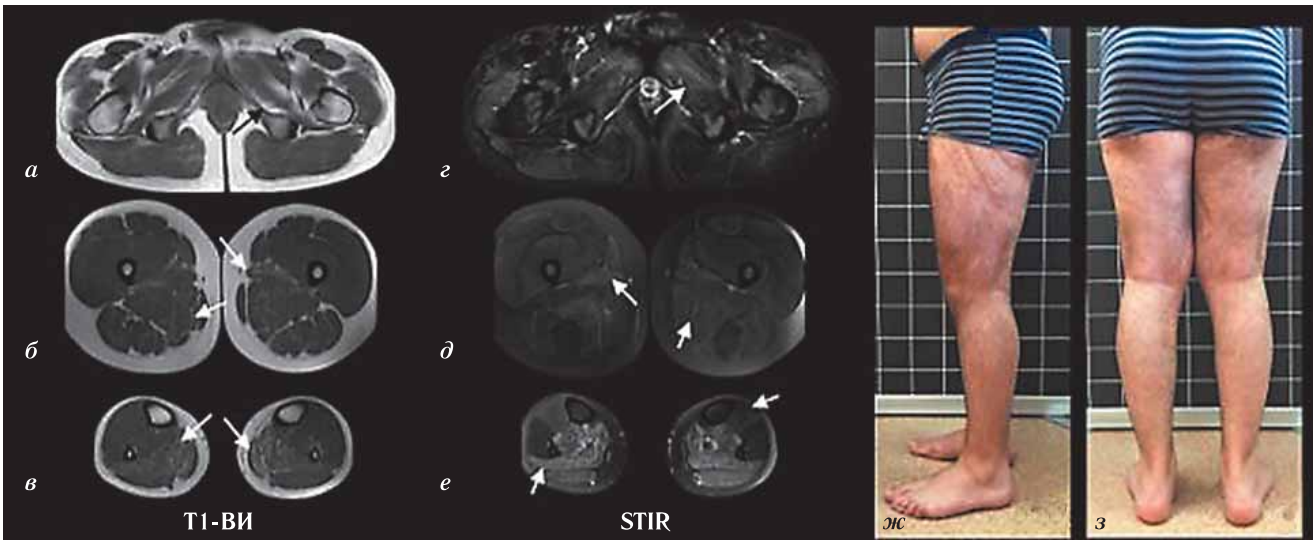

Рис. 6. «Ранний» МР-паттерн ПКМДR1(2В) (пациент Ш. 21 год, длительность заболевания 2 года). Начальные дистрофические изменения в *m. gluteus maximus, m. obturatorius externus* и *m. obturatorius internus* — 1–2а ст. (*а*). Начальные дистрофические изменения в *m. adductor longus, m. adductor magnus, m. semimembranosus, m. semitendinosus caput longum m. bicipitis femoris* — 1 ст. (*б*). Умеренные дистрофические изменения в *m. gastrocnemius* (*caput mediale*) *m. soleus* — 2а ст. Начальные изменения в *m. gastrocnemius* (*caput laterale*) — 1 ст. (*в*). Умеренные отечные изменения в мышцах бедер и голеней (*г, д, е*); габитус нижних конечностей (*ж, з*)

Fig. 6. «Early» MRI pattern of LGMDR2 (patient Sh. 21 years, disease duration of 2 years). Initial dystrophic changes in *m. gluteus maximus, m. obturatorius externus* and *m. obturatorius internus* — 1–2a stage (*a*). Initial dystrophic changes in *m. adductor longus, m. adductor magnus, m. semimembranosus, m. semitendinosus m. biceps femoris cap. longum* — 1 stage (*б*). Moderate dystrophic changes in *m. gastrocnemius* (*caput mediale*) *m. soleus* — 2a stage. Initial changes to *m. gastrocnemius* (*caput laterale*) — 1 stage (*в*). Moderate edematous changes in the muscles of the thighs and legs (*г, д, е*); the habitus of the lower limb (*ж, з*)

Рис. 7. «Типичный» МР-паттерн поражения мышц при ПКМД R2(2В) (пациент И. 25 лет, длительность заболевания 12 лет). Выраженные дистрофические изменения в *m. gluteus maximus, m. obturatorius externus* и *m. obturatorius internus* — 3, 4 ст. (*а*). Преимущественное поражение медиальной и задней групп мышц бедер (*mm. adductors, m. semimembranosus, m. semitendinosus m. biceps femoris cap. longum*) — 2б–3 ст. (*б*). Преимущественное поражение задней и наружной групп мышц голеней (*m. gastrocnemii cap. mediale et laterale, m. soleus, m. peroneus longus*) — 3 ст. (*в*). Умеренные отечные изменения в мышцах таза, бедер и голеней (*г, д, е*); габитус нижних конечностей (*ж, з*)

Fig. 7. «Typical» MRI pattern of muscle damage in LGMDR2 (patient I. 25 years, disease duration 12 years). Pronounced dystrophic changes in *m. gluteus maximus, m. obturatorius externus* and *m. obturatorius internus* — 3, 4 stage (*a*). The predominant lesion of the medial and posterior thigh muscle groups (*mm. adductors, m. semimembranosus, m. semitendinosus m. biceps femoris cap. longum*) — 2б–3 stage (*б*). Predominant lesion of the posterior and external muscle groups of the lower limb (*m. gastrocnemii cap. mediale et laterale, m. soleus, m. peroneus longus*) 3 stage (*в*). Moderate edematous changes in the muscles of the pelvis, hips and lower legs (*г, д, е*); the habit of the lower limb (*ж, з*)

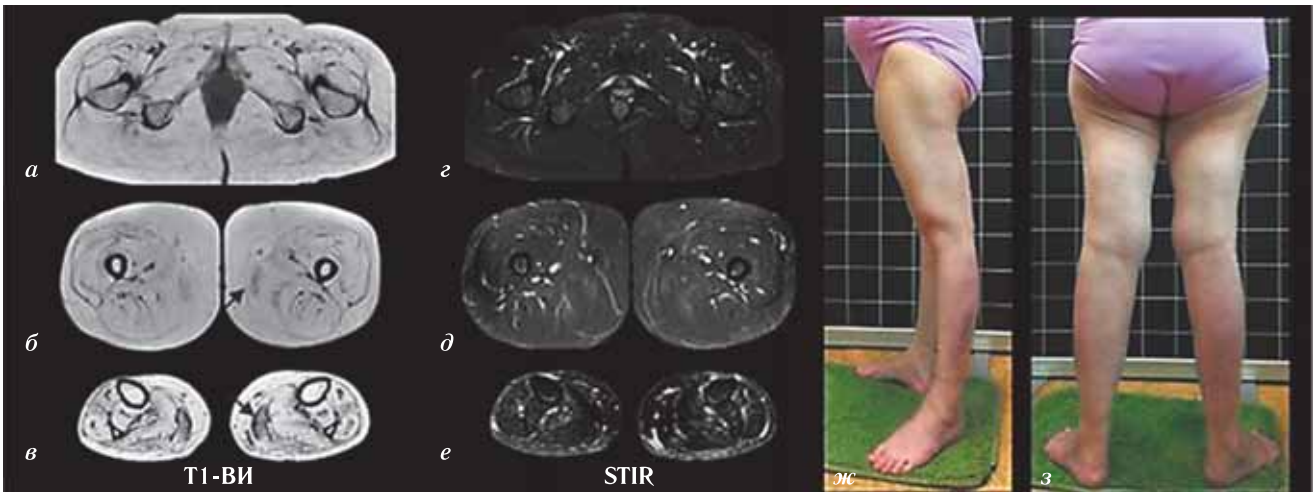

Рис. 8. Конечный этап дистрофических изменений («поздний» МР-паттерн) при дисферлинопатии у пациента Х., 45 лет, с длительностью заболевания 20 лет. Жировая инфильтрация всех мышц таза 4 ст. (*а*); жировая инфильтрация всех мышц бедер — 4 ст. (единичные мышечные волокна *m. gracilis*) (*б*); жировая инфильтрация всех мышц голеней — 3–4 ст. (*в*); умеренные отечные изменения в мышцах таза, бедер и голеней (*г, д, е*); габитус нижних конечностей (*ж, з*)

Fig. 8. The final stage of dystrophic changes («late» MRI pattern) with dysferlinopathy in patient H. 45 years old, with a disease duration of 20 years. Fatty infiltration of all muscles of the pelvis 4 stage (a); fatty infiltration of all thigh muscles — 4 stage (single muscle fibers in *m. gracilis*) (б); fatty infiltration of all lower limb muscles — 3–4 stage (*в*); moderate edematous changes in the muscles of the pelvis, hips and lower limb (*г, д, е*); the habitus of the lower limb (*ж, з*)

таза более выраженный отек выявлялся в *m. obturatorius externus et internus*, а также в *m. tensor fasciae latae*. Среди мышц бедер отечные изменения отмечались практически во всех группах, за исключением *m. semimembranosus*. На уровне голеней умеренно выраженные отечные изменения выявлялись в *m. gastrocnemius caput mediale, m. soleus и m. tibialis posterior*, менее выраженный отек определялся в *m. tibialis anterior* (см. рис. 6).

Таким образом, ранний паттерн включает в себя бессимптомное вовлечение мышц бедер (задние группы мышц бедер, как правило, уже имеют признаки жировой инфильтрации), тогда как дегенеративно не измененные мышцы характеризуются умеренно выраженным отеком. По клиническим характеристикам представленный пациент соответствует фенотипу Миоши (см. рис. 6).

«Типичный или завершенный» МР-паттерн характеризовался жировой инфильтрацией от 30 до 80% аналогичных мышечных групп (2б–3 ст.). Среди мышц таза интенсивность МР-сигнала также преимущественно повышалась от *m. obturatorius externus et internus* (2б ст.), менее выраженные изменения выявлялись в *m. gluteus maximus* (2а ст.). На уровне бедер наблюдалось преимущественное вовлечение задней и приводящей групп мышц (2а–2б ст.) при относительно легком поражении передней группы мышц бедер (1–2а). На уровне голеней в большей степени интенсивность МР-сигнала повышалась на Т1-ВИ от *m. gastrocnemius (cap. mediale et laterale), m. soleus, m. peroneus longus* (3 ст.).

Отечные изменения выявляются в менее пораженных мышцах таза, бедер и голеней. По клинической картине приведенный пример соответствует фенотипу Миоши (см. рис. 7).

Поздний паттерн характеризовался вовлечением практически всех мышц таза, бедер и голеней с жировой инфильтрацией более 80% площади мышц, при этом максимально неизмененными оставались *mm. glutei, m. gacilis*. Среди мышц голеней позже всего вовлекались *m. popliteus* и *m. extensor digitorum longus* (см. рис. 8). Анамнестические и клинические данные соответствуют фенотипу ПКМД у пациента, представленного на рис. 8.

В соответствии с выраженностью жировой инфильтрации, оцениваемой по шкале E. Mercuri, на рис. 9 представлен схематический усредненный МР-паттерн пациентов с дисферлинопатиями.

Одной из главных практических задач исследования дисферлинопатий является совершенствование и пополнение имеющихся сведений, позволяющих своевременно диагностировать фенотипически гетерогенный спектр, обусловленный мутациями в гене *DYSF*. Своевременная диагностика, позволяющая избежать ряда ошибочных терапевтических действий, имеет существенное значение для сохранения как можно более продолжительного амбулаторного статуса пациентов с дисферлинопатиями. В частности, отсутствие своевременной коррекции физической нагрузки приводит к ускорению прогрессирования дисферлинопатий [11] и может приводить к эпизодам острого рабдомиолиза [12]. Частым является назначение длительной иммуносупрессивной терапии при ошибочной диагностике воспалительных миопатий, что также неблагоприятно влияет на течение дисферлинопатий [13, 14]. В связи с этим высокой

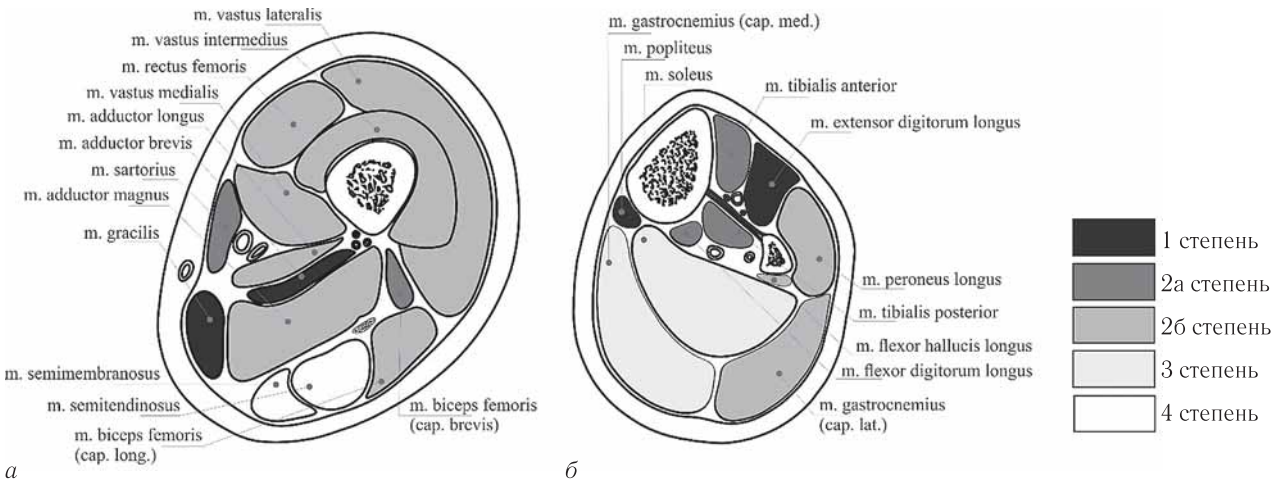

Рис. 9. Схема усредненного МР-паттерна выраженности жировой инфильтрации мышц при дисферлинопатиях (стадии по E. Mercuri). Мышцы средней трети бедра (*а*), мышцы средней трети голени (*б*)

Fig. 9. Scheme of the averaged MRI pattern of the distribution of varying degrees of fatty muscle infiltration in dysferlinopathy. Muscles of the middle third of the thigh (*a*), muscles of the middle third of the lower leg (*б*)

значимостью для ранней диагностики дисферлинопатий обладает магнитно-резонансная томография мышц тазового пояса и нижних конечностей [4, 15].

В ходе мультицентровых исследований выявлено, что среди мышц тазового пояса наиболее часто вовлекались *m. tensor fasciae latae* (95%), *m. gluteus minumis* (90,8%) и *m. obturatorius externus* (86%). В мышцах бедер наиболее пораженными обычно являются *m. semimembranosus* (95,4%), *m. semitendinosus* (90,2%), *m. biceps femoris cap. longum* (93,5%) и *m. gluteus maximis* (94,1%). Среди мышц голеней наиболее часто вовлекаются *m. soleus* (99,45%), *caput medialae* (99,45%) и *caput laterale m. gastrocnemii* (94,7%) [5, 16]. Однако в клинической практике весьма затруднительно распознавать МР-паттерн дисферлинопатий, опираясь на имеющиеся частотные сведения вовлечения мышц, что обусловлено не только фенотипической гетерогенностью, но и стадией процесса, индивидуальными особенностями двигательной активности и социально-бытовыми условиями жизни пациента.

В данном исследовании анализ МР-характеристик пациентов с дисферлинопатиями позволил выделить особенности, свойственные наиболее часто встречаемым фенотипам ПКМД и Миоши, а также для различных степеней выраженности миодистрофического процесса. Тогда как ранее было установлено отсутствие различий в частоте вовлечения мышц у пациентов с фенотипами ПКМД и Миоши [16]. Кроме того, в исследуемой выборке подтвержден известный феномен отсутствия зависимости между видом мутации в гене *DYSF* и фенотипом. Особенно часто это наблюдается на примере мажорной для РФ мутации в гене *DYSF* — TG573/574AT (Val67Asp), представленной в гомозиготном состоянии [17].

Ранее было показано наличие взаимосвязи между мышечной слабостью и жировой инфильтрацией, оцениваемой посредством Т1-ВИ [16, 18]. В данной работе проведен анализ величин относительного сигнала D, T1, что позволило выделить наименее пораженные мышцы как при фенотипе ПКМД, так и Миоши. В частности, *m. gluteus minimus, m. gluteus medius, m. gracilis* могут служить дифференциальными мышцами на поздних стадиях дисферлинопатиях, когда большинство мышц полностью инфильтрировано жировой тканью, что дополняет сведения предыдущих исследований [5, 19–22]. Кроме того, нормальные величины D, T1 *m. gluteus maximus* и *m. popliteus* при типичном МР-паттерне дисферлинопатий на ранней стадии и при развернутой клинической картине могут служить дифференциальным признаком фенотипа Миоши, имеющего более благоприятное течение и большую продолжительность амбулаторного статуса [23]. Следует отметить факт достаточно выраженной вариабельности вовлечения мышц в исследуемой группе, в частности только около 70% пациентов имели типичное преимущественное поражение задней группы мышц бедер.

Кроме того, величина D, T1-ВИ характеризуются значимой корреляционной взаимосвязью с продолжительностью заболевания. Среди мышц бедер нами выделены *m. semitendinosus, m. semitendinosus, m. adductor magnus*, имеющие наиболее высокую силу корреляционной взаимосвязи с продолжительностью заболевания. Таким образом, данные мышцы можно рассматривать в качестве эталона для оценки естественного прогрессирования мышечной дистрофии при фенотипе ПКМД независимо от имеющихся у пациентов индивидуальных особенностей, оказывающих влияние на интенсивность прогрессирования дистрофического процесса в различных мышечных группах. Для фенотипа Миоши подобными мышцами являются *m. tensor fasciae latae* и *m. vastus lateralis*.

Корреляционных взаимосвязей между относительной интенсивностью сигнала D, T1-ВИ и выраженностью дистрофических изменений в мышцах голеней при фенотипах ПКМД и Миши не выявлено. Вероятно, это обусловлено сочетанием дистрофического и воспалительного процессов в вовлекаемых мышцах, что подтверждается наличием корреляционных взаимосвязей слабой или умеренной силы между стадией жировой инфильтрации по E. Mercuri и величинами D, STIR. При этом значимых связей с продолжительностью заболевания, в отличие от величин D, T1-ВИ, не выявлено [24, 25]. Следует отметить, что для обоих фенотипов было характерно повышение отека (снижение величине D, STIR) в наименее дистрофически измененных мышцах бедер. В нашей выборке около 80% пациентов с начальными и умеренными признаками жировой инфильтрации имели отек передних и медиальных группы мышц бедер. Отек предшествует жировой инфильтрации на всех стадиях заболевания, по этому признаку можно предвидеть последующее вовлечение мышц [24, 26–28]. В мышцах голеней повышение отека наблюдается в более пораженных мышцах, что, вероятно, отражает наличие отека, связанного с венозной дисциркуляцией, обусловленной нарушением функций мышц. На ранних стадиях заболевания весьма затруднительно дифференцировать дисферлинопатии с воспалительными миопатиями и другими заболеваниями, сопровождающимися отеком мышц [29]. Однако при дисферлинопатиях отек более диффузный, чем у пациентов с воспалительными миопатиями, и имеет перьевидный или пятнистый характер.

В ходе анализа трофического статуса мышц при фенотипах Миоши и ПКМД были выявлены не только атрофии, но адаптационные изменения в виде гипертрофии отдельных мышц. В частности, относительная гипертрофия *m. gluteus maximus, m. obturatorius externus, m. sartorius, m. gacilis* выявлена при обоих фенотипах при сравнении с контрольной группой, при этом отличительным признаком фенотипа Миоши является также гипертрофия *m. tensor fasciae latae, m. biceps femoris brevis*. Атрофическим изменениям при обоих фенотипах наиболее часто подвергался *m. rectus femoris*, а для фенотипа ПКМД еще и *m. semimembranosus*. В связи с более ранним поражением поверхностной группы мышц голеней при фенотипе ПКМД, в отличие от Миоши, наблюдаются более значимые атрофии в *m. flexor hallucis longus, m. tibialis posterior*.

В концепции дифференциальной диагностики с другими дистальными мышечными дистрофиями (ANO5, LDB3, MYH7 и др.) существенное значение имеет подтверждение факта относительно симметричного вовлечения в мышечно-дистрофический процесс конечностей при дисферлинопатиях.

Кроме выделения общего усредненного МР-паттерна, для повышения эффективности МР-диагностики в работе представлены «ранний», «типичный» и «поздний» паттерны.

Заключение. Таким образом, полуколичественный анализ МР-характеристик жировой инфильтрации и отека мышц при дисферлинопатиях позволил выделить типичный общий паттерн преимущественного вовлечения задних групп мышц бедер и голеней с отеком передних и медиальных групп мышц бедер. При этом минимальный характер дистрофических изменений до поздних стадий заболевания наблюдался в *m. gluteus maximus, et minimus, m. gracilis* и *m. popliteus*. Выделение «раннего», «типичного» и «позднего» МР-паттернов дисферлинопатий повышает чувствительность диагностики и эффективность оценки динамики заболевания.

Благодарности.

Выражаем благодарность заведующей лабораторией «GeneticO» (г. Москва) Е. А. Померанцевой и ее сотрудникам.

ЛИТЕРАТУРА/REFERENCES

1. Anderson L.V. et al. Dysferlin is a plasma membrane protein and is expressed early in human development // *Hum. Mol. Genet*. 1999. Vol. 8 (5). P. 855–861. DOI: 10.1093/hmg/8.5.855.
2. Bushby K.M. Dysferlin and muscular dystrophy // *Acta Neurol. Belg.* 2000. Vol. 100 (3). P. 142–145. PMID: 11098285.
3. Carter J.C. et al. Muscular Dystrophies // *Clin Chest Med*. 2018. Vol. 39 (2). P. 377–389. DOI:10.1016/j.ccm.2018.01.004.
4. Straub V., Carlier P.G., Mercuri E. TREAT-NMD workshop: pattern recognition in genetic muscle diseases using muscle MRI: 25–26 February 2011, Rome, Italy // *Neuromuscul. Disord*. 2012. Vol. 22, Suppl 2. P. S42–53. DOI: 10.1016/j.nmd.2012.08.002.
5. Ten Dam L. et al. Comparing clinical data and muscle imaging of DYSF and ANO5 related muscular dystrophies // *Neuromuscul. Disord*. 2014. Vol. 24 (12). P. 1097–1102. DOI: 10.1016/j.nmd.2014.07.004.
6. Fatehi F. et al. Dysferlinopathy in Iran: Clinical and genetic report // *J. Neurol. Sci*. 2015. Vol. 359 (1–2). P. 256–259. DOI: 10.1016/j.jns.2015.11.009.
7. Зуев А.А. и др. Возможности клинико-лучевой диагностики наследственных миопатий // *Функциональная диагностика*. 2007. № 14 (4). С. 64–73. [Zuev A.A. et al. Possibilities of clinical and radiological diagnosis of hereditary myopathies, *Functional Diagnostics*, 2007, No 14 (4), pp. 64–73 (In Russ)].
8. Труфанов Г.Е. и др. Методика МРТ исследований костно-мышечной системы // *Актуальные вопросы лучевой диагностики заболеваний и повреждений у военнослужащих*. СПб., 2001. С. 144–145. [Trufanov G.E. et al. Methods of MRI studies of the musculoskeletal system. *Actual issues of radiation diagnosis of diseases and injuries in military personnel*. St. Petersburg, 2001, pp. 144–145 (In Russ.)].
9. Mercuri E. et al. A short protocol for muscle MRI in children with muscular dystrophies // *Eur. J. Paediatr. Neurol.* 2002. Vol. 6 (6). P. 305–307. DOI: 10.1016/s1090–3798(02)90617–3.
10. Yushkevich P.A. et al. User-guided 3D active contour segmentation of anatomical structures: significantly improved efficiency and reliability // *Neuroimage*. 2006. Vol. 31 (3). P. 1116–1128. DOI: 10.1016/j.neuroimage.2006.01.015.
11. Moore U.R. et al. Teenage exercise is associated with earlier symptom onset in dysferlinopathy: a retrospective cohort study // *J. Neurol. Neurosurg Psychiatry*. 2018. Vol. 89 (11). P. 1224–1226. DOI: 10.1136/jnnp-2017-317329.
12. Moody S., Mancias P. Dysferlinopathy presenting as rhabdomyolysis and acute renal failure // *J. Child Neurol.* 2013. Vol. 28 (4). P. 502–505. DOI: 10.1177/0883073812444607.
13. Xu C. et al. Limb-girdle muscular dystrophy type 2B misdiagnosed as polymyositis at the early stage: Case report and literature review // *Medicine (Baltimore)*. 2018. Vol. 97 (21). P. e10539. DOI:10.1097/MD.0000000000010539.
14. Scalco R.S. et al. Polymyositis without Beneficial Response to Steroid Therapy: Should Miyoshi Myopathy be a Differential Diagnosis? // *Am. J. Case Rep*. 2017. Vol. 18. P. 17–21. DOI: 10.12659/ajcr.900970.

15. Mercuri E. et al. Muscle MRI in inherited neuromuscular disorders: past, present, and future // *J. Magn Reson Imaging*. 2007. Vol. 25 (2). P. 433–440. DOI: 10.1002/jmri.20804.
16. Diaz-Manera J. et al. Muscle MRI in patients with dysferlinopathy: pattern recognition and implications for clinical trials // *J. Neurol. Neurosurg Psychiatry*. 2018. Vol. 89 (10). P. 1071–1081. DOI: 10.1136/jnnp-2017–317488.
17. Umakhanova, Z.R. et al. Twenty-Year Clinical Progression of Dysferlinopathy in Patients from Dagestan // *Front Neurol*. 2017. Vol. 8. P. 77. DOI: 10.3389/fneur.2017.00077.
18. Carlier P.G. et al. Skeletal Muscle Quantitative Nuclear Magnetic Resonance Imaging and Spectroscopy as an Outcome Measure for Clinical Trials // *J. Neuromuscul. Dis*. 2016. Vol. 3 (1). P. 1–28. DOI: 10.3233/JND-160145.
19. Diaz-Manera J. et al. Muscle MRI in muscular dystrophies // *Acta Myol*. 2015. Vol. 34 (2–3). P. 95–108. DOI: 10.3233/JND-160145.
20. Arrigoni F. et al. Multiparametric quantitative MRI assessment of thigh muscles in limb-girdle muscular dystrophy 2A and 2B // *Muscle Nerve*. 2018. Vol. 58 (4). P. 550–558. DOI: 10.1002/mus.26189.
21. Wattjes M.P., Kley R.A., Fischer D. Neuromuscular imaging in inherited muscle diseases // *Eur. Radiol*. 2010. Vol. 20 (10). P. 2447–2460. DOI: 10.1007/s00330-010-1799-2.
22. Kesper K. et al. Pattern of skeletal muscle involvement in primary dysferlinopathy: a whole-body 3.0-T magnetic resonance imaging study // *Acta Neurol. Scand*. 2009. Vol. 120 (2). P. 111–118. DOI: 10.1111/j.1600-0404.2008.01129.x.
23. Takahashi T. et al. Clinical features and a mutation with late onset of limb girdle muscular dystrophy 2B // *J. Neurol. Neurosurg Psychiatry*. 2013. Vol. 84 (4). P. 433–440. DOI: 10.1136/jnnp-2011-301339.
24. Jin S. et al. Heterogeneous characteristics of MRI changes of thigh muscles in patients with dysferlinopathy // *Muscle Nerve*. 2016. Vol. 54 (6). P. 1072–1079. DOI: 10.1002/mus.25207.
25. Kim H.K. et al. Analysis of fatty infiltration and inflammation of the pelvic and thigh muscles in boys with Duchenne muscular dystrophy (DMD): grading of disease involvement on MR imaging and correlation with clinical assessments // *Pediatr. Radiol*. 2013. Vol. 43 (10). P. 1327–1335. DOI: 10.1007/s00247-013-2696-z.
26. Diaz J. et al. Broadening the imaging phenotype of dysferlinopathy at different disease stages // *Muscle Nerve*. 2016. Vol. 54 (2). P. 203–210. DOI: 10.1002/mus.25045.
27. Okahashi S. et al. Asymptomatic sporadic dysferlinopathy presenting with elevation of serum creatine kinase. Typical distribution of muscle involvement shown by MRI but not by CT // *Intern. Med*. 2008. Vol. 47 (4). P. 305–307. DOI: 10.2169/internalmedicine.47.0519.
28. Paradas C. et al. A new phenotype of dysferlinopathy with congenital onset // *Neuromuscul. Disord*. 2009. Vol. 19 (1). P. 21–25. DOI: 10.1016/j.nmd.2008.09.015.
29. Jethwa H. et al. Limb girdle muscular dystrophy type 2B masquerading as inflammatory myopathy: case report // *Pediatr. Rheumatol. Online J*. 2013. Vol. 11 (1). P. 19. DOI: 10.1186/1546-0096-11-19.

Поступила в редакцию/Received by the Editor: *19.11.2019 г.*

Сведения об авторах:

Царгуш Вадим Андреевич — врач-рентгенолог, адъюнкт кафедры рентгенологии и радиологии с курсом ультразвуковой диагностики федерального государственного бюджетного военного образовательного учреждения высшего образования «Военно-медицинская академия им. С. М. Кирова» Министерства обороны Российской Федерации; 194044, Санкт-Петербург, ул. Академика Лебедева, д. 6; e-mail: tsargushvmf@mail.ru; ORCID: 0000–0002–5459–986X; SPIN-код: 2599–1515;

Бардаков Сергей Николаевич — кандидат медицинских наук, врач-невролог, преподаватель кафедры нефрологии и эфферентной терапии федерального государственного бюджетного военного образовательного учреждения высшего образования «Военно-медицинская академия им. С. М. Кирова» Министерства обороны Российской Федерации; 194044, Санкт-Петербург, ул. Академика Лебедева, д. 6; e-mail: epistaxis@mail.ru; ORCID: 0000–0002–3804–6245; SPIN-код: 2351–4096;

Багненко Сергей Сергеевич — доктор медицинских наук, врач-рентгенолог, доцент кафедры рентгенологии и радиологии с курсом ультразвуковой диагностики федерального государственного бюджетного военного образовательного учреждения высшего образования «Военно-медицинская академия им. С. М. Кирова» Министерства обороны Российской Федерации; 194044, Санкт-Петербург, ул. Академика Лебедева, д. 6; e-mail: bagnenko_ss@mail.ru; ORCID: 0000–0002–4131–6293; SPIN-код: 4389–9374;

Железняк Игорь Сергеевич — доктор медицинских наук, доцент, врач-рентгенолог, начальник кафедры рентгенологии и радиологии с курсом ультразвуковой диагностики федерального государственного бюджетного военного образовательного учреждения высшего образования «Военно-медицинская академия им. С. М. Кирова» Министерства обороны Российской Федерации; 194044, Санкт-Петербург, ул. Академика Лебедева, д. 6; e-mail: igzh@bk.ru; ORCID: 0000–0001–7383–512X; SPIN-код: 1450–5053;

Умаханова Зоя Рашидовна — кандидат медицинских наук, заведующая кафедрой неврологии федерального государственного бюджетного образовательного учреждения высшего образования «Дагестанский государственный медицинский университет» Министерства здравоохранения Российской Федерации; 367000, Республика Дагестан, Махачкала, пл. Ленина, д. 1; e-mail: zoya-umakhanova@yandex.ru; ORCID: 0000–0001–7084–0572; SPIN-код: 8516–9363;

Ахмедова Патимат Гусейновна — кандидат медицинских наук, врач-невролог неврологического отделения № 3 государственного бюджетного учреждения Республики Дагестан «Республиканская клиническая больница»; 367000, Республика Дагестан, Махачкала, ул. Ляхова, д. 47; e-mail: apgg@mail.ru;

Магомедова Раисат Магомедовна — кандидат медицинских наук, ассистент кафедры нервных болезней, медицинской генетики и нейрохирургии федерального государственного бюджетного образовательного учреждения высшего образования «Дагестанский государственный медицинский университет» Министерства здравоохранения Российской Федерации; 367000, Республика Дагестан, Махачкала, пл. Ленина, д. 1; e-mail: raisatdgma@mail.ru; ORCID: 0000–0002–6395–9716;

Моллаева Камила Юнусовна — врач-невролог государственного бюджетного учреждения Республики Дагестан «Детская республиканская клиническая больница им. Н. М. Кураева»; 367027, Республика Дагестан, г. Махачкала, ул. Ахмеда Магомедова, д. 2А;

Зульфугаров Камиль Зейналович — врач-рентгенолог отделения МРТ диагностики федерального государственного бюджетного образовательного учреждения высшего образования «Дагестанский государственный медицинский университет» Министерства здравоохранения Российской Федерации; 367000, Республика Дагестан, Махачкала, пл. Ленина, д. 1; e-mail: kzulfugarov@inbox.ru;

Емельянцев Александр Александрович — врач-рентгенолог, адъюнкт кафедры рентгенологии и радиологии с курсом ультразвуковой диагностики федерального государственного бюджетного военного образовательного учреждения высшего образования «Военно-медицинская академия им. С. М. Кирова» Министерства обороны Российской Федерации; Санкт-Петербург, 194044, ул. Академика Лебедева, д. 6; e-mail: yemelyantsev@gmail.com; ORCID: 0000–0001–5723–7058; SPIN-код: 6895–7818;

Чернец Екатерина Николаевна — учредитель МОО «Проект Ай-Мио»; 142116, Московская область, г. Подольск, Товарная ул., д. 3; e-mail: karyj44@gmail.com; ORCID: 0000–0002–0917–9022; SPIN-код: 3918–9637;

Яковлев Иван Антонович — научный сотрудник ПАО «Институт стволовых клеток человека»; Москва, 117312, ул. Губкина, д. 3; e-mail: ivan@ivan-ya.ru; ORCID: 0000–0001–8127–4078, SPIN-код: 8222–2234;

Далгатов Гимат Далгатович — главный научный сотрудник научно-клинического отдела челюстно-лицевой и пластической хирургии, доктор медицинских наук федерального государственного бюджетного учреждения «Научно-клинический центр оториноларингологии Федерального медико-биологического агентства России»; 123182, Москва, Волоколамское шоссе, д. 30, корп. 2; e-mail: gimat.d@gmail.com; ORCID: 0000–0001–7391–8793; SPIN-код: 2061–8862;

Исаев Артур Александрович — генеральный директор ПАО «Институт стволовых клеток человека»; 117312, Москва, ул. Губкина, д. 3; e-mail: art.isaev@gmail.com; SPIN-код: 2623–0638;

Деев Роман Вадимович — кандидат медицинских наук, заведующий кафедрой патологической анатомии федерального государственного бюджетного образовательного учреждения высшего образования «Северо-Западный государственный медицинский университет им. И. И. Мечникова» Министерства здравоохранения Российской Федерации; 191015, Санкт-Петербург, Кирочная ул., д. 41; e-mail: romdey@gmail.com; ORCID: 0000–0001–8389–3841; SPIN-код: 2957–1687.