УДК 615.84+616-073.75
http://dx.doi.org/10.22328/2079-5343-2020-11-2-37-48

© *Лукина О.В., Морозов А.Н., Сорочинский С.П., Бугаев С.С., Куликов А.Н., Теплов В.М., 2020 г.*

ДИФФЕРЕНЦИАЛЬНАЯ ДИАГНОСТИКА УПЛОТНЕНИЯ ЛЕГОЧНОЙ ТКАНИ ПО ТИПУ «МАТОВОГО СТЕКЛА» НЕ ВИРУСНОЙ ЭТИОЛОГИИ. МУЛЬТИДИСЦИПЛИНАРНЫЙ ПОДХОД

О. В. Лукина, А. Н. Морозов, С. П. Сорочинский, С. С. Бугаев, А. Н. Куликов, В. М. Теплов
Первый Санкт-Петербургский государственный медицинский университет имени академика И. П. Павлова, Санкт-Петербург, Россия

Лучевая диагностика уплотнения легочной ткани по типу «матового стекла» приобретает чрезвычайную важность в условиях новой коронавирусной инфекции, поскольку именно этот паттерн является основным признаком этого грозного заболевания. Знание причин появления повышения плотности легочной ткани, как вирусной, так и невирусной этиологии, является крайне важным для постановки диагноза и начала своевременного лечения. Основными заболеваниями, не связанными с вирусным поражением паренхимы легких, при которых возникает уплотнение легочной ткани по типу «матового стекла» с дополнительными паттернами, такими как консолидация, ретикулярные изменения являются такие угрожающий жизни ситуации как кровотечение и кровоизлияние в легочную ткань, аспирация. Без мультидисциплинарного подхода, совместного анализа каждой конкретной ситуации с клиницистами, специалистами УЗИ-диагностики, врачами отделения интенсивной терапии, рентгенологами постановка диагноза, практически, невозможна.
Ключевые слова: мультидисциплинарный подход, матовое стекло, гиперсенситивный пневмонит, аспирация, внутрилегочное кровоизлияние

Контакт: *Лукина Ольга Васильевна, griluk@yandex.ru*

© *Lukina O.V., Morozov A.N., Sorochinsky S.P., Bugaev S.S., Kulikov A.N., Teplov V.M., 2020*

DIFFERENTIAL DIAGNOSIS OF GROUND GLASS OPACITIES OF NON-VIRAL ETIOLOGY. A MULTIDISCIPLINARY APPROACH

Olga V. Lukina, Aleksey N. Morozov, Sergey P. Sorochinsky, Svyatoslav S. Bugaev, Aleksandr N. Kulikov, Vadim M. Teplov
Pavlov First St. Petersburg State Medical University St. Petersburg, Russia

Radiologic diagnosis of increased density of lung tissue because of «ground glass» opacity has extreme importance in the context of a new coronavirus infection, since this pattern is the main symptom of this formidable disease. Knowledge of the reasons of an increase in the density of lung tissue, of both viral and non-viral etiology, is extremely important for making a diagnosis and initiating timely treatment. The main diseases that are not associated with viral damage to the lung parenchyma, and in which there is a ground glass opacification with additional patterns such as consolidation, reticular changes, are life-threatening situations such as bleeding and hemorrhage in the lung tissue, aspiration, hypersensitivity pneumonitis. Without a multidisciplinary approach, a joint analysis of each specific situation with clinicians, intensive care unit doctors, and radiologists, making a diagnosis is almost impossible.
Key words: multidisciplinary approach, ground glass, aspiration, hypersensitivity pneumonitis, intrapulmonary hemorrhage

Contact: *Lukina Olga Vasilievna, griluk@yandex.ru*

Конфликт интересов: авторы заявили об отсутствии конфликта интересов.

Для цитирования: Лукина О.В., Морозов А.Н., Сорочинский С.П., Бугаев С.С., Куликов А.Н., Теплов В.М. Дифференциальная диагностика уплотнения легочной ткани по типу «матового стекла» невирусной этиологии. Мультидисциплинарный подход // *Лучевая диагностика и терапия*. 2020. Т. 11, № 2. С. 37–48, http://dx.doi.org/10.22328/2079-5343-2020-11-2-37-48.

Conflict of interests: the authors stated that there is no potential conflict of interests.

For citation: Lukina O.V., Morozov A.N., Sorochinsky S.P., Bugaev S.S., Kulikov A.N., Teplov V.M. Differential diagnosis of ground glass opacities of non-viral etiology. a multidisciplinary approach // *Diagnostic radiology and radiotherapy*. 2020. Vol. 11, No. 2. P. 37–48, http://dx.doi.org/10.22328/2079-5343-2020-11-2-37-48.

Введение. Совместная работа клиницистов, врачей отделений интенсивной терапии, специалистов ультразвуковой диагностики, врачей-рентгенологов является ключевым аспектом диагностики патологических изменений в легких, в особенности сейчас, на фоне пандемии коронавирусной инфекции [1]. Лучевая диагностика в условиях пандемии новой коронавирусной инфекции имеет ключевое значе-

ние, и практически всем пациентам с респираторной симптоматикой выполняется компьютерная томография легких [2, 3]. Уплотнение легочной ткани по типу «матового стекла», являющееся основным признаком коронавирусной инфекции, должно оцениваться с учетом клинической картины, длительности симптоматики поражения органов дыхания, с обязательным учетом факторов, влияющих на паренхиму легких, таких как профессиональные вредности, курение, воздействие агрессивных агентов окружающей среды, сопутствующие заболевания. Также должна проводиться дифференциальная диагностика с невирусными заболеваниями, вызывающими уплотнение легочной ткани [3].

Паттерн уплотнения легочной ткани по типу «матового стекла» отражает изменения на уровне интерстиция, вызывающие незначительное повышение плотности легочной ткани при сохранении видимости стенок сосудов и бронхов [4, 5]. Причиной его возникновения является утолщение интерстиция межальвеолярных перегородок с частичным заполнением альвеол патологическим субстратом (рис. 1) [4, 5].

Рис. 1. Компьютерная томография органов грудной полости (фрагмент). В 10-м сегменте правого легкого определяется участок уплотнения легочной ткани по типу «матового стекла»

Fig 1. Computed tomography of the chest (fragment). In the tenth segment of the right lung, the area of of the lung tissue consolidation is determined by the type of «ground glass»

При появлении этого феномена в паренхиме легких необходимо тщательно и последовательно проанализировать множественные факторы, влияющие на плотность легочной ткани при проведении компьютерной томографии, оценить качество исследования, правильность выполнения дыхательного маневра, а также множество других факторов. Последовательный анализ компьютерных томограмм у пациентов с выявленными участками уплотнения легочной ткани по типу «матового стекла» должен включать в себя несколько этапов.

Алгоритм диагностики повышения плотности легочной ткани по «типу «матового стекла»»:

1) оценка качества исследования и определение наличия уплотнения легочной ткани по типу «матового стекла»;

2) оценка состояния пациента (острая, подострая или хроническая ситуация);

3) оценка распределения выявленных изменений;

4) оценка основного и дополнительного паттернов (консолидация, «матовое стекло», сочетание паттернов);

5) оценка окружающих легочных структур, наличие дополнительных изменений легких и средостения.

Остановимся более детально на этапах данного алгоритма, и прежде всего на оценке качества исследования и определении наличия уплотнения легочной ткани по типу «матового стекла» (рис. 2–5).

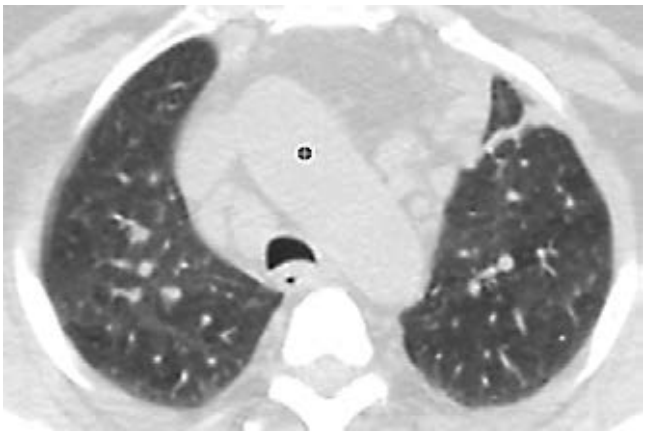

Рис. 2. Оценка факторов, влияющих на появление паттерна уплотнения легочной ткани по типу «матового стекла» в паренхиме легких. Уменьшение объема альвеол за счет неполного вдоха, показателем невыполнения адекватного глубокого вдоха на момент сканирования является пролабирование задней стенки трахеи

Fig. 2. Evaluation of the factors affecting the appearance of a «ground glass» type of pulmonary tissue consolidation pattern in the lung parenchyma. Reduced volume of the alveoli due to incomplete inspiration, an indicator of failure to perform an adequate deep breath at the time of scanning, and prolabing the posterior wall of the trachea

При исключении всех факторов, влияющих на качество сканирования, после оценки анатомических особенностей пациента и тщательного анализа сопутствующих рентгенологических признаков можно судить о наличии в легочной ткани участков уплотнения по типу «матового стекла», вызванных заполнением структур легочного интерстиция патологическим субстратом (рис. 6).

Убедившись в наличии у пациента участков уплотнения легочной ткани по типу «матового стекла», необходимо перейти к следующему этапу дифференциальной диагностики: оценке состояния пациента, длительности течения заболевания (острая, подострая или хроническая ситуация). Совместная работа с лечащим врачом, врачом-реа-

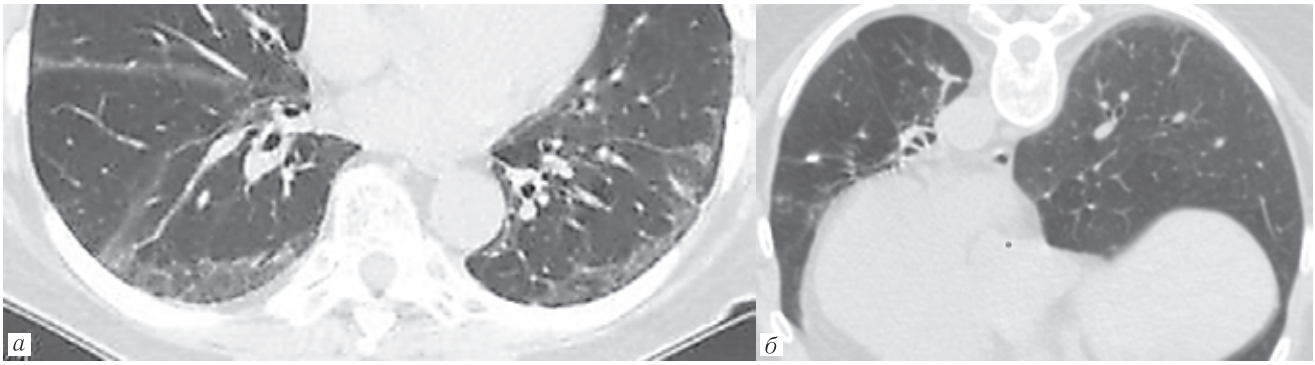

Рис. 3. Оценка факторов, влияющих на появление паттерна уплотнения легочной ткани по типу «матового стекла» в паренхиме легких. Уменьшение объема альвеол на фоне гипостатической реакции. В положении пациента на спине определяются участки уплотнения легочной ткани по типу «матового стекла», располагающиеся билатерально (*а*) и требующие дифференциальной диагностики с проявлениями новой коронавирусной инфекции. В положении пациента на животе участки уплотненной легочной ткани не определяются (*б*)

Fig. 3. Evaluation of factors affecting the appearance of a «ground glass» type of pulmonary tissue consolidation pattern in the lung parenchyma. Decrease in the volume of alveoli on the background of hypostatic reaction. In the position of the patient on the back, areas of pulmonary tissue consolidation are determined by the type of «ground glass», located bilaterally (*a*) and requiring differential diagnosis with manifestations of a new coronavirus infection. In the patient's prone position the areas of consolidated lung tissue are not detected (*б*)

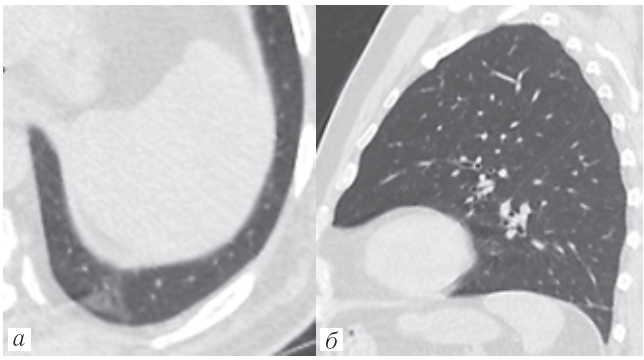

Рис. 4. Оценка факторов, влияющих на появление паттерна уплотнения легочной ткани по типу «матового стекла» в паренхиме легких. При сканировании на аксиальных срезах в паренхиме легких определяется участок уплотнения легочной ткани по типу «матового стекла» (*а*), при построении мультипланарных реконструкций визуализируется линейный участок локального пневмофиброза, имеющий связь с костальной плеврой (*б*)

Fig. 4. Evaluation of factors affecting the appearance of a «ground glass» type of pulmonary tissue consolidation pattern in the lung parenchyma. Scan axial slices of the lung parenchyma is determined by the area of the seal lung tissue by type «ground glass» (*a*), when constructing multi-planar reconstructions visualized linear plot of local fibrosis, with ties to the costal pleura (*б*)

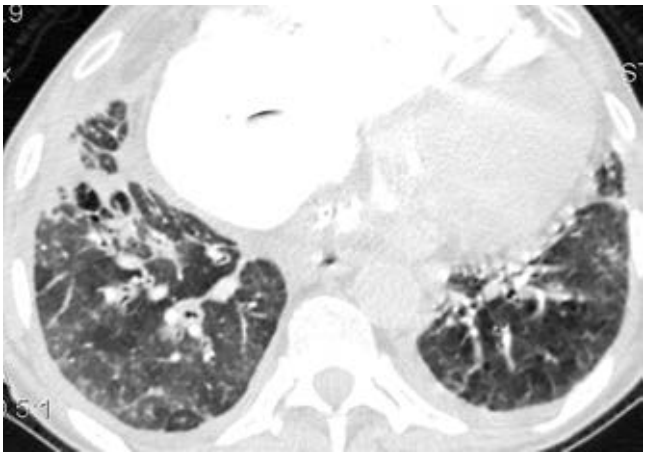

Рис. 5. Оценка факторов, влияющих на появление паттерна уплотнения легочной ткани по типу «матового стекла» в паренхиме легких. Компьютерная томограмма (фрагмент) пациентки с множественными перенесенными тромбоэмболиями ветвей легочной артерии, хронической посттромбоэмболической легочной гипертензией. Визуализируется выраженная мозаичность перфузии легочной ткани с различным диаметром ветвей легочной артерии на представленном срезе

Fig. 5. Evaluation of factors affecting the appearance of a «ground glass» type of pulmonary tissue consolidation pattern in the lung parenchyma. Computer tomogram (fragment) of a patient with multiple transferred thromboembolism of the branches of the pulmonary artery, chronic post-thromboembolic pulmonary hypertension. A pronounced mosaic of pulmonary tissue perfusion with different diameters of the branches of the pulmonary artery is visualized on the presented section

ниматологом является основой адекватной лучевой диагностики, поскольку только при мультидисциплинарном подходе, с обсуждением конкретной клинической ситуации, дифференциально- диагностического ряда, постановка окончательного диагноза становится возможной [5].

Более того, как указано во временных методических рекомендациях «Профилактика, диагностика и лечение новой коронавирусной инфекции (COVID-19)», версия 7 (03.06.2020), для правильной трактовки полученных данных до начала описания крайне важно получение клинической информации об истории заболевания и состояния пациента от лечащего врача (желательно дистанционно, без прямого контакта).

Дифференциальная диагностика феномена «матового стекла», вызванного новой коронавирусной инфекцией, и «матового стекла» иной этиологии является критически значимой для пациента, поскольку именно от этого будет зависеть его госпитализация в стационар того или иного профиля.

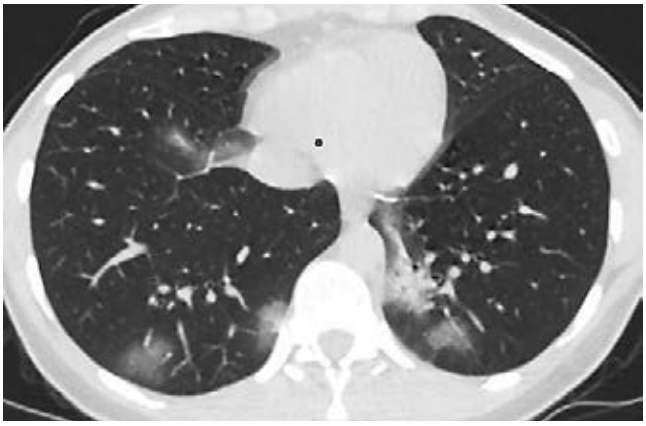

Рис. 6. Участки уплотнения легочной ткани по типу «матового стекла» неправильной округлой формы у пациента с верифицированной новой коронавирусной инфекцией

Fig. 6. areas of pulmonary tissue consolidation by the type of «ground glass», irregular round shape, in a patient with a verified new coronavirus infection

Основные заболевания, вызывающие появление паттерна «матового стекла» в паренхиме легких, представлены на рис. 7 [4, 5].

оценка основного и дополнительных паттернов поражения легочной ткани (консолидация, «матовое стекло», сочетание паттернов).

Наиболее частой причиной появления уплотнения легочной ткани по типу «матового стекла» невирусной этиологии является гиперсенситивный пневмонит [6]. Гиперчувствительный пневмонит представляет собой легочный синдром, объединяющий целый спектр патологических состояний (гранулематоз, интерстициальные и бронхоальвеолярные воспалительные реакции), возникающих в результате развития сенсибилизации от неоднократной экспозиции органической пыли или низкомолекулярных химических агентов [7, 9]. Клинически заболевание протекает с одышкой, повышением температуры тела, миалгией, кашлем, в клиническом анализе крови возможен лейкоцитоз [8, 10].

Достаточно длительное время существовало деление гиперсенситивного пневмонита на острый, подострый хронический и, однако, сейчас становится более популярным деление этого заболевания, в особенности его лучевых проявлений, на воспалительный и фиброзирующий типы, но следует отметить, что «матовое стекло» как один из паттернов характерно для обоих вариантов заболевания [11]. Основные рентгенологические паттерны остро возникшей симптоматики гиперсенситивного пневмонита представлены на рис. 8.

Острый гиперсенситивный пневмонит характеризуется распределением изменений преимуществен-

Дифференциальная диагностика «матового стекла»	
Острый характер	**Подострый/хронический**
• **Инфекции**	• Гиперсенситивный пневмонит
• Острый гиперсенситивный пневмонит	• Неспецифическая интерстициальная пневмония
• Кровотечение	• Десквамативная интерстициальная пневмония
• Аспирация	• Лимфоидная интерстициальная пневмония
• Отек легких	• Аденокарцинома
– Гидростатический	• Альвеолярный протеиноз
– Дистресс-синдром	• Ассоциированные с курением бронхиолиты
• Острая постлучевая реакция	• Асбест
	• Васкулиты
	• ***Организующаяся пневмония***

Рис. 7. Основные заболевания с острым, подострым и хроническим течением, вызывающие появление паттерна «матового стекла» в паренхиме легких

Fig 7. The main diseases with acute, subacute and chronic course that cause the appearance of a «ground glass» pattern in the lung parenchyma

В современных условиях пандемии новой коронавирусной инфекции особое внимание уделяется остро протекающим заболеваниям инфекционной природы, однако, как показано на рис. 7, и невирусная этиология дает подобное поражение легких, зачастую ведущее к формированию организующейся пневмонии при хронизации процесса [3].

Следующим важным шагом в дифференциальной диагностике является оценка распределения выявленных изменений в легочной ткани, а также

но в верхних и средних отделах обоих легких с формированием в этих отделах участков уплотнения легочной ткани по типу «матового стекла» или множественных центрилобулярно расположенных очагов плотностью по типу «матового стекла» с нечеткими контурами. К дополнительным признакам относятся умеренно выраженная лимфоаденопатия и воздушные ловушки (рис. 9) [9].

Присоединение фиброзирующего процесса характеризуется формированием в средних и верх-

Острый гиперсенситивный пневмонит

— Распределение:
Преимущественно верхние отделы, может быть диффузно

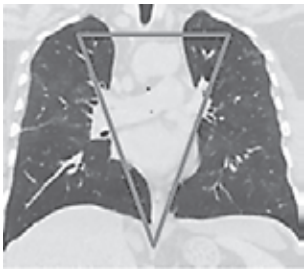

Дополнительные признаки:
Воздушные ловушки

— Основной паттерн:
• «Матовое стекло»
• Центрилобулярные очаги плотностью по типу «матового стекла»

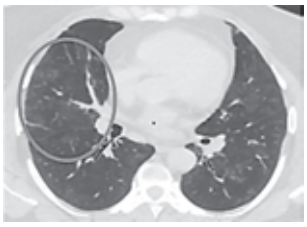

Рис. 8. Основные и дополнительные паттерны лучевой диагностики гиперсенситивного пневмонита
Fig. 8. Main and additional patterns of the imaging of hypersensitive pneumonitis

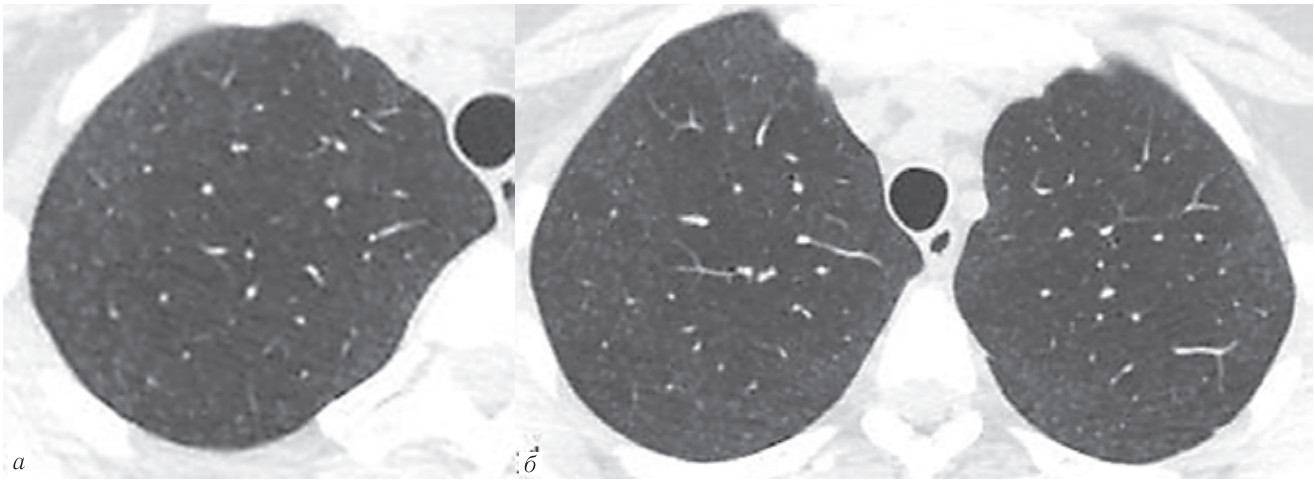

Рис. 9. Лучевые проявления гиперсенситивного пневмонита. Множественные центрилобулярные очаги плотностью по типу «матового стекла», расположенные диффузно, с преобладанием в верхних отделах
Fig. 9. X-ray manifestations of hypersensitive pneumonitis. Multiple centrilobular foci with a density of «ground glass» type, located diffusely, with a predominance in the upper parts

них отделах обоих легких участков ретикулярных изменений на фоне уплотненной по типу «матового стекла» легочной ткани, развитием тракционных бронхоэктазов и «сотового легкого» [11]. Основные проявления подострого и хронического гиперчувствительного пневмонитов представлены на рис. 10.

Однако клиническая картина, характерная для острого респираторного заболевания, возникающая при обострении хронического гиперчувствительного пневмонита, требует в современных условиях дифференциальной диагностики с новой коронавирусной инфекцией. Лучевые признаки также во многом схожи, что иллюстрирует следующее клиническое наблюдение (рис. 11).

Гораздо более сложной и угрожающей жизни пациента является ситуация с присоединением новой коронавирусной инфекции к имеющемуся гиперсенситивному пневмониту. В подобном случае только выполнение ПЦР-тестов позволит своевременно поставить диагноз и начать необходимые лечебные мероприятия. Случай тяжелого течения новой коронавирусной инфекции у пациента с длительно текущим хроническим гиперсенситивным пневмонитом представлен на рис. 12.

Учитывая полисегментарное расположение участков уплотненной легочной ткани по типу «матового стекла», участков консолидации, зон эмфизематозной перестройки, врач-рентгенолог предположил сочетание патологических процессов: вирусной пневмонии, бактериальной пневмонии, хронического гиперсенситивного пневмонита, эмфиземы легких.

В дальнейшем мультидисциплинарный консилиум предположил сочетание хронического гиперсенситивного пневмонита с новой коронавирусной инфекцией, что было подтверждено полимеразной цепной реакцией.

Клиническая картина острого респираторного заболевания с кашлем, повышением температуры тела, одышкой и кровохарканьем также требует

П/Острый гиперчувствительный пневмонит, хронический

— Распределение:
Преимущественно верхние отделы,
может быть диффузно

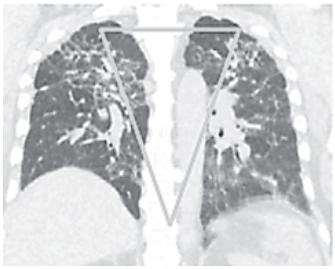

Дополнительные признаки:
Лимфоаденопатия

— Основной паттерн:
- «Матовое стекло»
- Мозаичная вентиляция (воздушные ловушки)
- Проявление фиброза:
  – тракционные бронхоэктазы
  – ретикулярные изменения
  – сотовое легкое

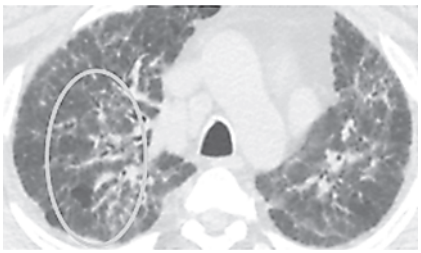

Рис. 10. Основные проявления подострого и хронического гиперчувствительного пневмонитов
Fig 10. The main manifestations of subacute and chronic hypersensitive pneumonitis

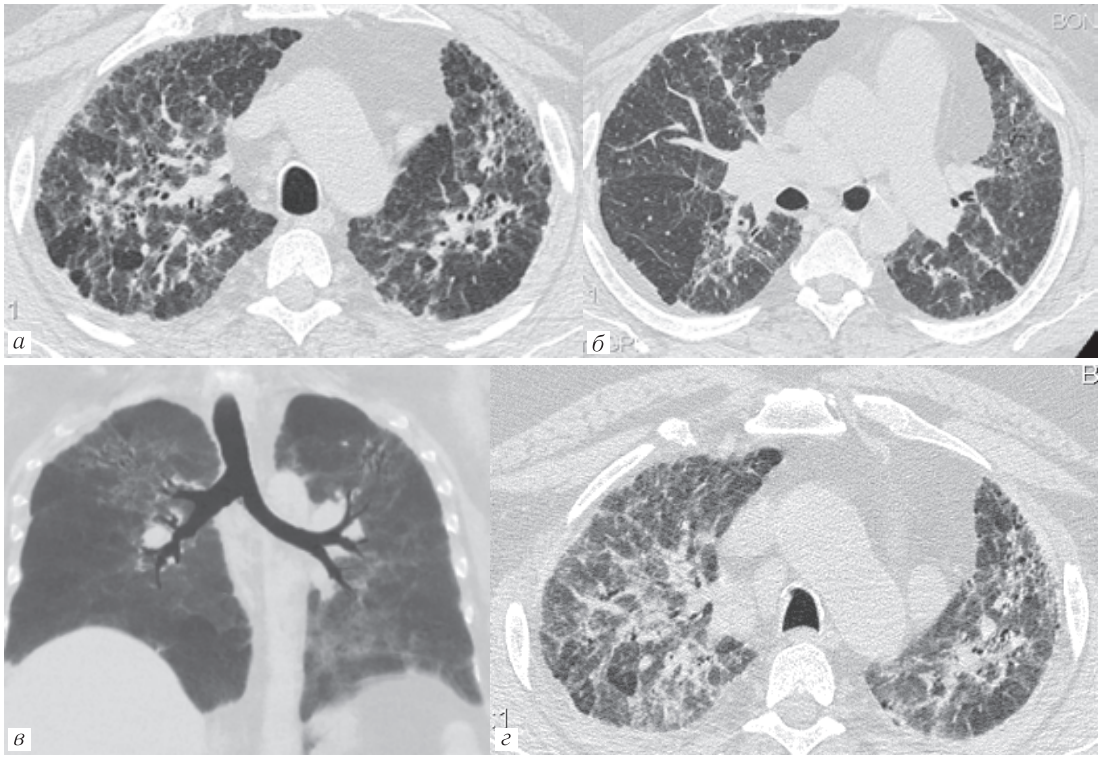

Рис. 11. Пациент П., 1974 г.р. Постоянный контакт с краской для автомобилей. Жалобы в течение последних 4 дней на кашель, одышку, боли за грудиной при глубоком вдохе, субфебрильную температуру. За две недели до возникновения симптоматики произошла смена места работы, условия резко ухудшились, имела место постоянная ингаляция паров различных жидкостей. При компьютерной томографии определяется уплотнение легочной ткани по типу «матового стекла», на фоне которого определяются множественные тракционные бронхоэктазы, ретикулярные изменения. С учетом анамнеза, клинической картины, компьютерно-томографическая картина была расценена как проявление обострения гиперчувствительного пневмонита. На фоне проведенной терапии состояние пациента улучшилось. Результаты трехкратного ПЦР-исследования отрицательные
Fig. 11. Patient P born in 1974. Constant contact with car paint. Complaints during the last 4 days of coughing, shortness of breath, chest pain when inhaling deeply, subfebrile temperature. Two weeks before the onset of symptoms, there was a change of place of work, conditions deteriorated sharply, there was a constant inhalation of vapors of various liquids. Computer tomography determines the consolidation of the lung tissue by the type of «ground glass», against which multiple traction bronchiectases and reticular changes are determined. Taking into account the anamnesis and clinical pattern, the computed tomography was regarded as a manifestation of exacerbation of hypersensitive pneumonitis. Against the background of the therapy, the patient's condition improved. Polymerase chain reactions are three times negative

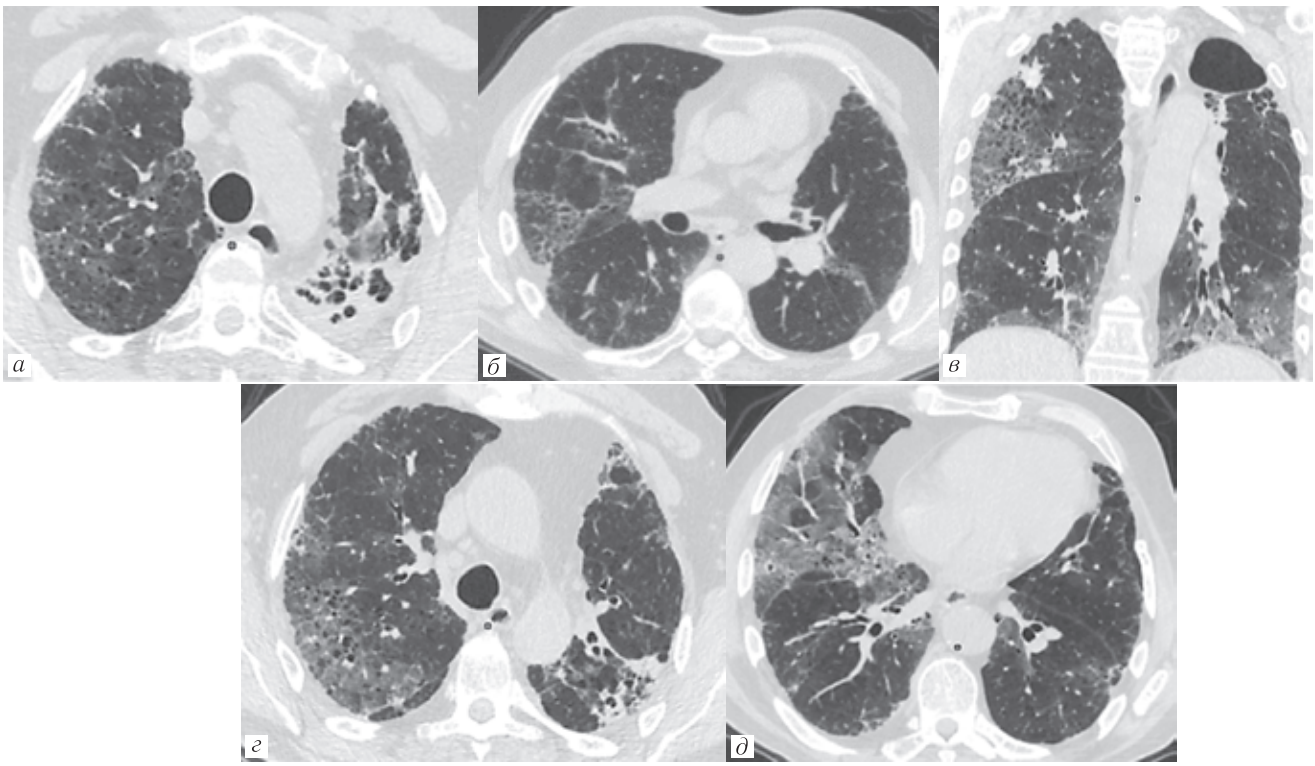

Рис. 12. Пациент В., 1955 г.р. В анамнезе длительный контакт с раскаленным металлом. Поступил на 6-е сутки заболевания, с выраженным снижением сатурации кислорода, переведен в ОРИТ, положительные результаты ПЦР-исследования. Основной диагноз: новая коронавирусная инфекция COVID-19 (подтвержденный случай), крайне тяжелое течение. За время пребывания в ОРИТ у пациента развились двусторонняя вирусно-бактериальная пневмония, ОРДС, ДН 3 ст., сепсис, септический шок. При анализе компьютерных томограмм обращают на себя внимание ретикулярные изменения, участки эмфизематозной перестройки легочной ткани, тракционные бронхоэктазы, однако участки уплотнения легочной ткани по типу «матового стекла» расположены полисегментарно как в зонах фиброзных изменений, так и вне них. Участок консолидации в верхней доле левого легкого был расценен как проявление текущей бактериальной инфекции

Fig. 12. Patient V. born in 1955 has a history of prolonged contact with hot metal. Received on day 6 of the disease, with a marked decrease in oxygen saturation, transferred to the ICU, (PCR+) Basic diagnosis: New COVID-19 coronavirus infection (confirmed case), extremely severe. During his stay in the ICU, the patient got bilateral viral and bacterial pneumonia, ARDS, DN 3 St, sepsis, and septic shock. When analyzing computer tomograms, reticular changes, areas of emphysematous rearrangement of the lung tissue, and traction bronchiectases detected, but the areas of consolidation of the lung tissue like «ground glass» are located polysegmentally, both in the zones of fibrotic changes and outside them. The area of consolidation in the upper lobe of the left lung was regarded as a manifestation of an ongoing bacterial infection

дифференциальной диагностики с новой коронавирусной инфекцией, в особенности при наличии в паренхиме легких сочетания различных паттернов [4, 5].

В дифференциальной диагностике остро возникшего синдрома уплотнения легочной ткани по типу «матового стекла» имеет большое значение сочетание нескольких паттернов: «матовое стекло» и консолидация, «матовое стекло» и ретикулярные изменения,— формирующие паттерн «лоскутное одеяло» или «булыжная мостовая» (crazy-paving). Появление этих признаков может быть вызвано следующими патологическими состояниями [4, 5]:

— отек легких;
— инфекционные заболевания;
— кровоизлияние в легочную ткань;
— обычная интерстициальная пневмония в стадии обострения;
— острый респираторный дистресс-синдром;
— лучевой пневмонит;
— эозинофильная пневмония;
— аденокарцинома легких (рис. 13).

Следующая причина появления синдрома «матового стекла» неинфекционной этиологии — внутрилегочные геморрагии [12, 13]. Эти состояния встречаются при (рис. 14):

— синдроме Гудпасчера — сочетание легочного гемосидероза с гломерулонефритом;
— идиопатическом легочном гемосидерозе (рис. 15, 16);
— васкулитах [17].

Основные паттерны остро возникшего внутрилегочного кровоизлияния представлены на рис. 17.

Также особенностями подобных внутрилегочных кровоизлияний при контрольном лучевом исследовании являются:

— разнонаправленная динамика изменений;
— летучесть участков уплотнения по типу «матового стекла»;

Рис. 13. Компьютерная томография (фрагмент), определяется уплотнение легочной ткани по типу «матового стекла», на фоне которого визуализируются ретикулярные изменения за учет утолщенного внутридолькового и междолькового интерстиция

Fig 13. Computed tomography (fragment), the consolidation of the lung tissue by the type of «ground glass», which reticular changes are visualized, taking into account the thickened intra-and inter-lobular interstitial

— клинические признаки зачастую не соответствуют распространенности изменений в легочной ткани.

Еще одной причиной остро возникшего паттерна «матового стекла» в легочной ткани является аспирация, вызванная оперативными вмешательствами, аспирацией содержимого пищевода и желудка, рвотными массами при алкогольной интоксикации [15]. Зачастую существуют анатомические предпосылки для подобных состояний, такие как фиксированная грыжа пищеводного отдела диафрагмы, врожденные аномалии развития, нарушения иннервации и многие другие предрасполагающие факторы [14]. Основные лучевые проявления аспирационных пневмоний представлены на рис. 18.

Протяженность изменений при аспирации может быть различной, однако требуется тщательный сбор анамнеза, выявление предрасполагающих факторов анатомии пациента, а в случаях появления участков «матового стекла» после оперативного вмешательства необходимо учитывать длительность операции, положение больного на операционном столе, особенности реакции на наркоз [14, 16].

На рис. 19 показана лучевая картина состояния аспирации после длительной алкогольной интоксикации.

Оказать существенную помощь при постановке диагноза также могут дополнительные изменения

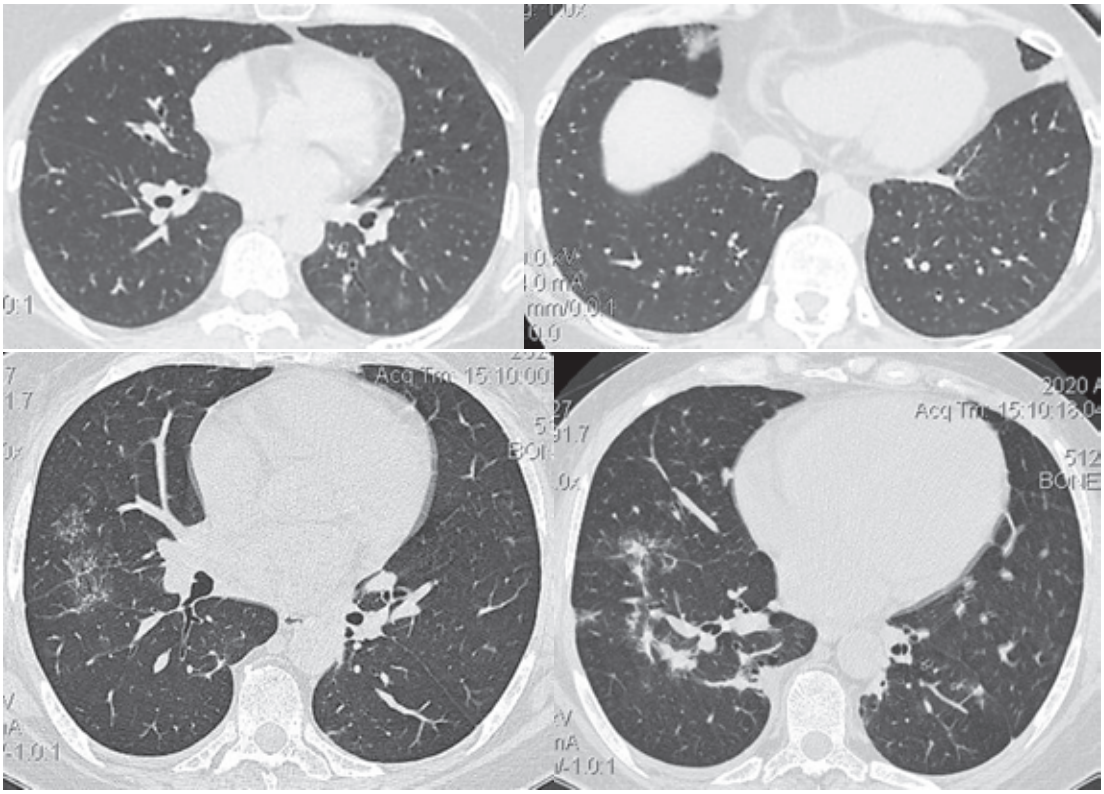

Рис. 14. Больная А. Рецидивирующее внутрилегочное кровоизлияние (гранулематоз с полиангиитом). Множественные участки плотностью по типу «матового стекла», располагающиеся во всех отделах легочной ткани, на их фоне визуализируются участки консолидации — организующаяся пневмония

Fig 14. Patient A. Recurrent intra-pulmonary hemorrhage (granulomatosis with polyangiitis). Multiple areas of density like «ground glass» located in all parts of the lung tissue, against their background are visualized areas of consolidation — organizing pneumonia

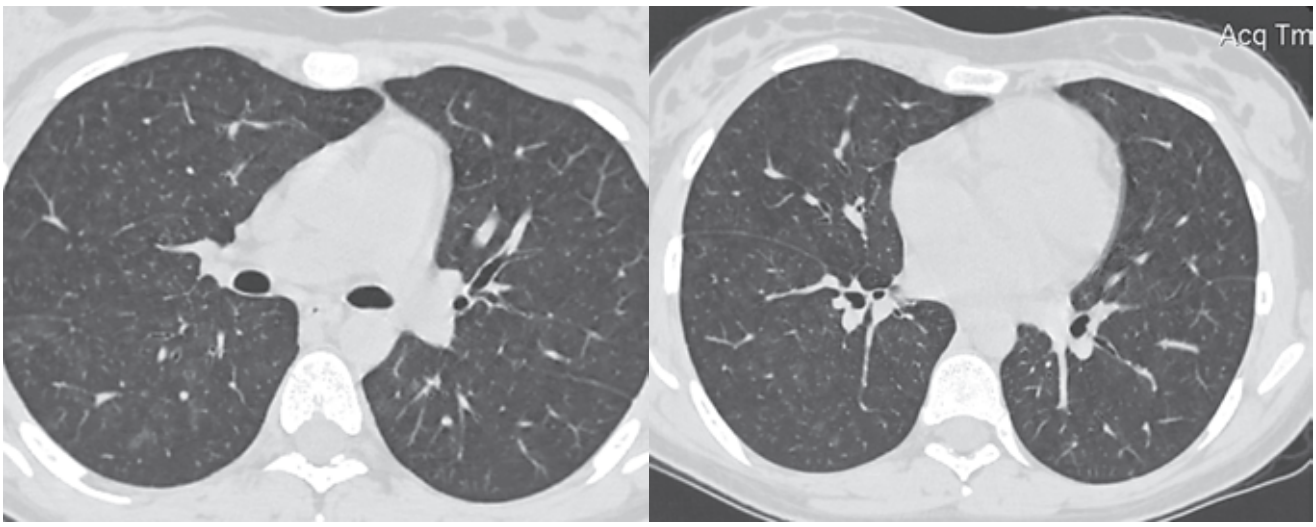

Рис. 15. Компьютерные томограммы пациентки с идиопатическим гемосидерозом. Рецидивирующие внутриальвеолярные кровоизлияния, лучевыми проявлениями которых являются множественные центрилобулярные очаги с нечеткими контурами, сливающиеся в участки уплотнения легочной ткани по типу «матового стекла»

Fig 15. Computer tomograms of a patient with idiopathic-hemosiderosis (recurrent intraalveolar hemorrhages, radiation manifestations of which are multiple centrilobular foci with unclear contours, merging into areas of consolidation of lung tissue in the «ground glass» type

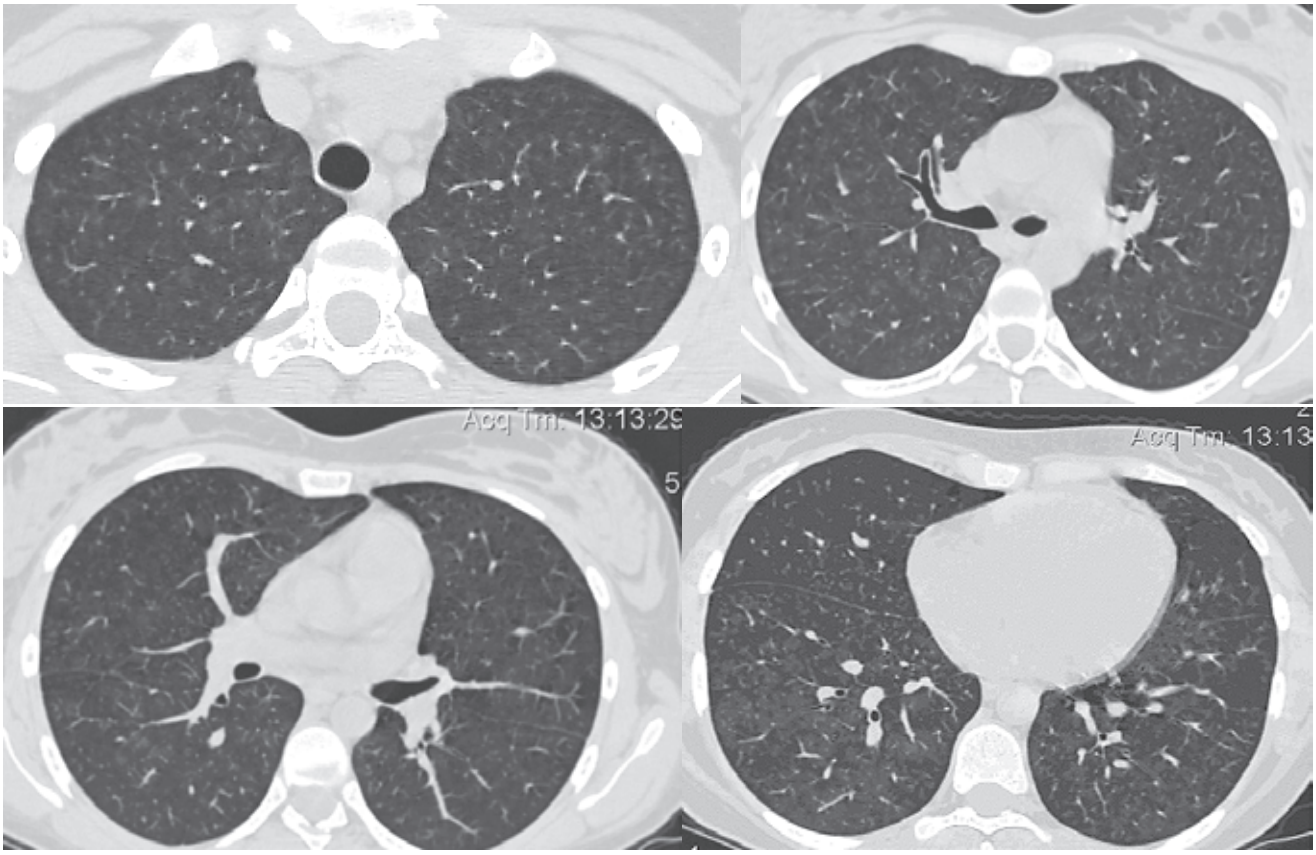

Рис. 16. Пациентка К., 1996 г.р. Вторичный легочной гемосидероз. Синдром Гудпасчера. Нефритический синдром. Морфологически паттерн светооптически и ультраструктурно соответствует фокально-сегментарному склерозу клубочков, вторичного генеза. Прогрессия почечной дисфункции до ХБП 3б стадии. Гемосидероз (вторичный) — рецидивирующие внутриальвеолярные кровоизлияния — множественные центрилобулярные очаги с нечеткими контурами, сливающиеся в участки уплотнения легочной ткани по типу «матового стекла»)

Fig 16. Patient K. born in 1996 secondary pulmonary hemosiderosis Goodpascher Syndrome. Nephrotic syndrome. The morphological pattern light-optical and ultrastructural corresponds to focal segmental glomerular sclerosis of secondary genesis. Progression of renal dysfunction. Hemosiderosis (secondary) — recurrent intraalveolar hemorrhages — multiple centrilobular foci with indistinct contours, merging into areas of pulmonary tissue compaction like «ground glass»)

Внутрилегочное кровоизлияние

— Распределение:
Любые отделы легочной ткани

— Основной паттерн:
- «Матовое стекло»
- Ретикулярные изменения на фоне «матового стекла»
- Формирование участков консолидации в исходе процесса

Клиническая картина:
- Прожилки или алая кровь в мокроте
- Кашель
- Субфибрильная температура

Рис. 17. Основные паттерны изменений в легочной ткани при внутрилегочном кровоизлиянии. Клиническая картина является неспецифической и требует комплексного подхода к диагностике
Fig 17. The main patterns of changes in the lung tissue in intra-pulmonary hemorrhage. The clinical pattern is non-specific and requires a comprehensive approach to diagnosis

Внутрилегочное кровоизлияние

— Распределение:
Любая локализация (в зависимости от положения тела на момент аспирации)

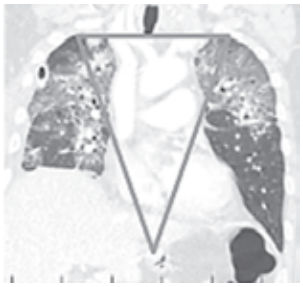

Дополнительные признаки:
- Аномалии развития: трахеобронхиального дерева
- Патология пищевода

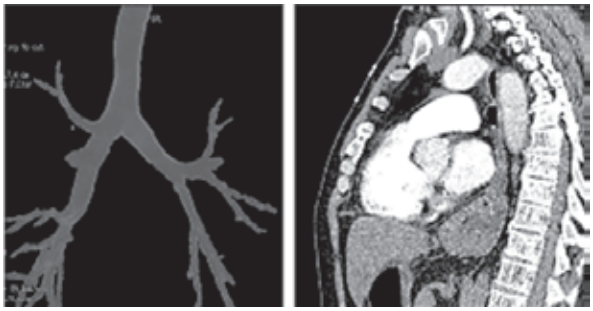

— Основной паттерн:
- «Матовое стекло»
- Ретикулярные изменения
- Участкм консолидации

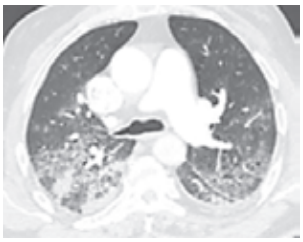

Рис. 18. Основные лучевые паттерны аспирационной пневмонии
Fig. 18. Main X-ray patterns of aspiration pneumonia

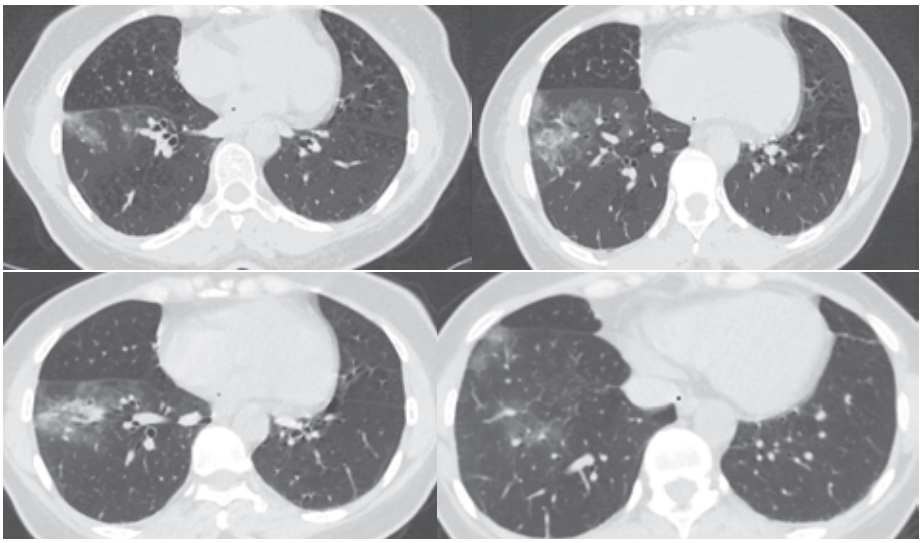

Рис. 19. Аспирационная пневмония после длительной алкогольной интоксикации. На представленных компьютерных томограммах определяются участки уплотнения легочной ткани по типу «матового стекла» в наддиафрагмальных отделах правого легкого. Поступление в стационар экстренно на фоне выраженного интоксикационного синдрома, одышки кашля. Результаты двукратного ПЦР-исследования на COVID-19 дважды отрицательные. После сбора анамнеза оценки данных компьютерной томографии поставлен диагноз аспирационной пневмонии
Fig. 19. Aspiration pneumonia after prolonged alcohol intoxication. On the presented computer tomograms, areas of pulmonary tissue consolidation are determined by the type of ground glass in the supraaphragmal parts of the right lung. Admission to the hospital urgently on the background of the expressed intoxication syndrome, shortness of breath and cough. (PCR on COVID-19, twice negative). After collecting anamnesis and computer tomography data, he was diagnosed with aspiration pneumonia

в средостении и плевральных полостях (рис. 20), что является последней ступенью предлагаемого нами алгоритма диагностики участков уплотнения легочной ткани по типу «матового стекла» [18].

вого стекла» в паренхиме легких, вызванного невирусными причинами. Предлагаемый алгоритм оценки этих изменений включает в себя как оценку правильности выполнения исследования, так и поэтапное исследование анатомических особенностей

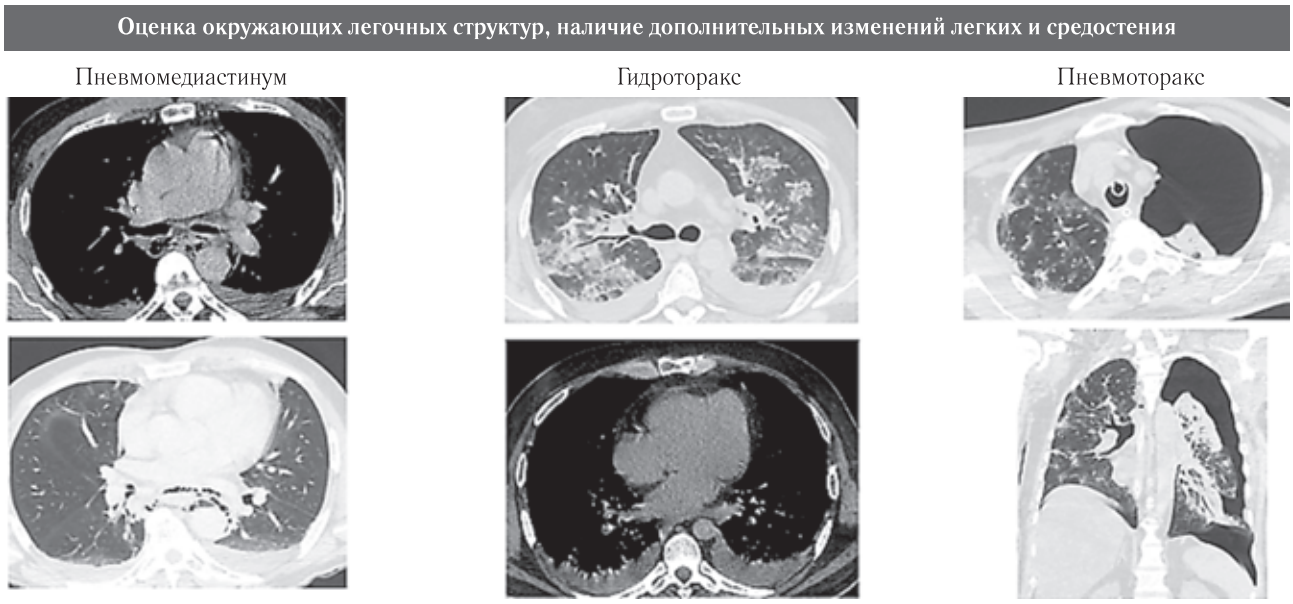

Рис. 20. Основные изменения, сопровождающие появление участков уплотнения легочной ткани по типу «матового стекла», пневмомедиастинум в результате травмы, разрыва пищевода при рвоте, кашле или иной природы, с сопровождающей его геморрагией в легочную ткани, гидроторакс различной природы, коллабирующий и понижающий воздушность прилежащих отделов легких, и пневмоторакс любой этиологии

Fig. 20. The main changes accompanying the appearance of areas of consolidation of the lung tissue in the type of «ground glass», the pneumomediastinum as a result of trauma, esophageal rupture in vomiting, coughing or other nature, with accompanying hemorrhage in the lung tissue, hydrothorax of various nature, which collaborates and reduces the airiness of the adjacent parts of the lungs, and pneumothorax of any etiology

Диагностический подход при повышении плотности легочной ткани

Клиника	Острое или хроническое заболевание, период его развития, предрасполагающие факторы	
Тип изменений:	**Повышение плотности: консолидация, «матовое стекло», ретикулярные изменения** **Очаги**	Лучевые признаки
Распределение	Базальные, апикальные или средние отделы Центральные или периферические отделы Диффузное	
Дополнительные признаки	Бронхоэктазы Лимфаденопатия Плевральный выпот	

Рис. 21. Диагностический подход при выявлении повышения плотности легочной ткани [4, 5]

Fig. 21. Diagnostic approach to identify the increase of the density of the lung tissue

Суммируя вышесказанное, мы считаем, что диагностический подход к диагностике заболеваний, сопровождающихся повышением плотности легочной ткани, должен базироваться на оценке клинической картины, основного паттерна и его распределения, оценке дополнительных лучевых признаков, что особенно важно у пациентов с гиперсенситивным пневмонитом [18] (рис. 21).

Заключение. Таким образом, нами разобраны некоторые случаи возникновения феномена «матового стекла» в паренхиме легких, вызванного невирусными причинами. Предлагаемый алгоритм оценки этих изменений включает в себя как оценку правильности выполнения исследования, так и поэтапное исследование анатомических особенностей пациентов, выделение основного и дополнительного паттернов, их соотношения, а также анализ структур средостения и плевральных полостей. Особое значение в диагностике остро возникшего «матового стекла» имеет понимание клинической картины, симптоматики, длительности заболевания. Только совместный мультидисциплинарный подход к постановке диагноза, возможность обмена мнениями с лечащими врачами позволяет своевременно поставить диагноз и начать лечение.

ЛИТЕРАТУРА/REFERENCES

1. Синицын В.Е., Тюрин И.Е., Митьков В.В. Временные согласительные методические рекомендации Российского общества рентгенологов и радиологов (РОРР) и Российской ассоциации специалистов ультразвуковой диагностики в медицине (РАСУДМ) «Методы лучевой диагностики пневмонии при новой коронавирусной инфекции COVID-19» (версия 2) // *Вестник рентгенологии и радиологии*. 2020. № 101 (2). С. 72–89. https://doi. org/10.20862/0042-4676-2020-101-2. [Sinitsyn V.E., Tyurin I.E., Mitkov V.V. Temporary conciliation methodical recommendations of the Russian Society of Radiologists and Radiologists (POPP) and the Russian Association of Ultrasound Diagnostics in Medicine (RASUDM) «Methods of radiological diagnosis of pneumonia in the new coronavirus infection COVID-19» (version 2). *Bulletin of radiology and radiology*, 2020, No. 101 (2), pp. 72–89 (In Russ.)].
2. Revel M. P., Parkar A. P., Prosch H. et al. COVID-19 patients and the Radiology department — advice from the European Society of Radiology (ESR) and the European Society of Thoracic Imaging (ESTI) // *Eur. Radio*. Accepted on April 2, 2020.
3. Временные методические рекомендации. профилактика, диагностика и лечение новой коронавирусной инфекции (COVID-19). Версия 7 (03.06.2020). МЗ РФ. [Temporary guidelines. prevention, diagnosis and treatment of new coronavirus infection (COVID-19). Version 7 (06/03/2020). Ministry of Health of the Russian Federation (In Russ.)].
4. Тюрин И.Е. *Компьютерная томография органов грудной полости*. 2003. 269 с. [Tyurin I.E. *Computed tomography of the chest cavity*, 2003. 269 p. (In Russ.)].
5. Verschakelen J.A., de Wever W. *Computed Tomography of the Lung A Pattern Approach*. 2007.
6. Чучалин А.Г. *Пульмонология: национальное руководство*. Краткое издание / под ред. А.Г. Чучалина. М/: ГЭОТАР-Медиа, 2013. 767 с. [Chuchalin A.G. *Pulmonology: national leadership*. Brief Edition / Ed. A.G.Chuchalin. Moscow: Publishing House GEOTAR-Media, 2013, 767 p. (In Russ.)].
7. Чучалин А.Г. *Пульмонология. Дополнительные главы* / под ред. А.Г.Чучалина М. : ГЭОТАР-Медиа, 2014. 800 с. [Chuchalin A.G. *Pulmonology. Additional chapters* / ed. A.G.Chuchalin. Moscow: Publishing House GEOTAR-Media, 2014, 800 p. (In Russ.)].
8. Демко И. В., Гордеева Н. В., Крапошина А. Ю. и др. Гиперчувствительный пневмонит // *Бюл. физ. и пат. дых.* 2015. № 58. [Demko I.V., Gordeeva N.V., Kraposhina A. Yu. et al. Hypersensitive pneumonitis. *Bull. physical and pat. resp.*, 2015, No. 58 (In Russ.)].
9. Patel R.A., Sellami D., Gotway M.B. et al. Hypersensitivity pneumonitis: patterns on high-resolution CT // *J. Comput. Assist. Tomogr*. Vol. 24 (6). P. 965–970.
10. Torres P.P., Moreira M.A., Silva D.G., da Gama R.R., Sugita D.M., Moreira M.A. High-resolution computed tomography and histopathological findings in hypersensitivity pneumonitis: a pictorial essay // *Radiologia brasileira*. 2016. Vol. 49 (2). P. 112–116.
11. Lynch D.A., Newell J.D., Logan P.M. et al. Can CT distinguish hypersensitivity pneumonitis from idiopathic pulmonary fibrosis? // *AJR Am. J. Roentgenol*. 1995. Vol. 165 (4). P. 807–811.
12. Самсонова М.В., Черняев А.Л. Альвеолярный геморрагический синдром и кровотечения в легких // *Практическая пульмонология*. 2013. № 3. [Samsonova M.V., Chernyaev A.L. Alveolar hemorrhagic syndrome and bleeding in the lungs. *Practical pulmonology*, 2013, No. 3 (In Russ.)].
13. Кочетов В.Е. К вопросу отдельных форм легочных геморрагических синдромов // *Вестник экстренной медицины*. 2019. № 2. [Kochetov V.E. On the issue of individual forms of pulmonary hemorrhagic syndromes. *Bulletin of emergency medicine*, 2019, No 2 (In Russ.)].
14. Голубев А.М., Городовикова Ю.А., Мороз В.В., Марченков Ю.В., Сундуков Д.В. Аспирационное острое повреждение легких (экспериментальное, морфологическое исследование) // Общая реаниматология. 2008. № 3. [Golubev A.M., Gorodovikova Yu.A., Moroz V.V., Marchenkov Yu.V., Sundukov D.V. Acute aspiration of lung damage (experimental, morphological study). *General resuscitation*, 2008, No. 3 (In Russ.)].
15. Brant W.E., Helms C. *Fundamentals of Diagnostic Radiology*. Lippincott: Williams & Wilkins, 2012.
16. Kim M., Lee K.Y., Lee K.W. et al. MDCT evaluation of foreign bodies and liquid aspiration pneumonia in adults // *AJR Am. J. Roentgenol*. 2008. Vol. 190 (4). P. 907–915. doi: 10.2214/AJR.07.2766.
17. Черняев А.Л., Самсонова М.В. *Патологическая анатомия легких*: атлас. 2-е изд. М.: Атмосфера, 2011. 112 с. [Chernyaev A.L., Samsonova M.V. *Pathological anatomy of the lungs*: atlas. 2nd ed. Moscow: Atmosphere Publishing House, 2011, 112 p. (In Russ.)].
18. Kouranos V., Jacob J., Nicholson A., Renzoni E. Fibrotic Hypersensitivity Pneumonitis: Key Issues in Diagnosis and Management // *Journal of clinical medicine*. 2017. doi: 10.3390/jcm6060062. Pubmed.

Поступила в редакцию/Received by the Editor: *27.06.2020 г.*

Авторский вклад:

Вклад в концепцию и план исследования — *О.В.Лукина, А.Н.Морозов, С.П.Сорочинский, С.С.Бугаев, А.Н.Куликов, В.М.Теплов*. Вклад в сбор данных — *О.В.Лукина, А.Н.Морозов, С.П.Сорочинский, С.С.Бугаев, А.Н.Куликов, В.М.Теплов*. Вклад в анализ данных и выводы — *О.В.Лукина, А.Н.Морозов, С.П.Сорочинский, С.С.Бугаев, А.Н.Куликов, В.М.Теплов*. Вклад в подготовку рукописи — *О.В.Лукина, А.Н.Морозов, С.П.Сорочинский, С.С.Бугаев, А.Н.Куликов, В.М.Теплов*.

Сведения об авторах:

Лукина Ольга Васильевна — доктор медицинских наук, доцент кафедры рентгенологии и радиационной медицины, руководитель отделения рентгеновской и магнитно-резонансной компьютерной томографии № 2 Федерального государственного бюджетного образовательного учреждения высшего образования «Первый Санкт-Петербургский государственный медицинский университет имени академика И.П.Павлова» Министерства здравоохранения Российской Федерации; 197022, Санкт-Петербург ул. Льва Толстого, д. 6–8; e-mail: griluk@yandex.ru;

Морозов Алексей Николаевич — заведующий отделением рентгеновской и магнитно- резонансной компьютерной томографии № 1 Федерального государственного бюджетного образовательного учреждения высшего образования «Первый Санкт-Петербургский государственный медицинский университет имени академика И.П.Павлова» Министерства здравоохранения Российской Федерации; 197022, Санкт-Петербург ул. Льва Толстого, д. 6–8;

Сорочинский Сергей Петрович — заведующий отделением рентгеновской и магнитно-резонансной компьютерной томографии № 2 Федерального государственного бюджетного образовательного учреждения высшего образования «Первый Санкт-Петербургский государственный медицинский университет имени академика И.П.Павлова» Министерства здравоохранения Российской Федерации; 197022, Санкт-Петербург ул. Льва Толстого, д. 6–8;

Бугаев Святослав Сергеевич — врач-рентгенолог, Федеральное государственное бюджетное образовательное учреждение высшего образования «Первый Санкт-Петербургский государственный медицинский университет имени академика И.П.Павлова» Министерства здравоохранения Российской Федерации; 197022, Санкт-Петербург ул. Льва Толстого, д. 6–8;

Куликов Александр Николаевич — доктор медицинских наук, профессор, заместитель руководителя Центра для лечения больных с новой коронавирусной инфекцией (COVID-19) Федерального государственного бюджетного образовательного учреждения высшего образования «Первый Санкт-Петербургский государственный медицинский университет имени академика И.П.Павлова» Министерства здравоохранения Российской Федерации; 197022, Санкт-Петербург ул. Льва Толстого, д. 6–8;

Теплов Вадим Михайлович — кандидат медицинских наук, главный врач Центра для лечения больных с новой коронавирусной инфекцией (COVID-19) Федерального государственного бюджетного образовательного учреждения высшего образования «Первый Санкт-Петербургский государственный медицинский университет имени академика И.П.Павлова» Министерства здравоохранения Российской Федерации; 197022, Санкт-Петербург ул. Льва Толстого, д. 6–8.