

УДК 616.321:616-072.1]:616.284-003.2

КОМПЬЮТЕРНАЯ ТОМОГРАФИЯ В ДИАГНОСТИКЕ ОСТЕОМ ОКОЛОНОСОВЫХ ПАЗУХ

Е. В. Осипенко, С. А. Карпищенко, О. Н. Сопко, О. Е. Верещагина

Первый Санкт-Петербургский государственный медицинский университет им. акад. И. П. Павлова, Санкт-Петербург, Россия

COMPUTER TOMOGRAPHY IN THE DIAGNOSIS OF PARANASAL SINUSES OSTEOMAS

E. V. Osipenko, S. A. Karpischenko, O. N. Sopko, O. E. Vereschagina

First I. P. Pavlov State Medical University of St. Petersburg, St. Petersburg, Russia

© Коллектив авторов, 2014 г.

В статье представлены возможности 3D-компьютерной томографии в диагностике остеом околоносовых пазух, представлены результаты оперативного лечения у 34 пациентов.

Ключевые слова: остеомы околоносовых пазух, 3D-компьютерная томография, эндоскопический эндоназальный доступ.

The article presents the possibility of 3D-computer tomography in the diagnosis of the paranasal sinuses osteoma, the results of surgical treatment in 34 patients.

Key words: paranasal sinus osteoma, 3D-computer tomography, endonasal endoscopic approach.

Введение. Среди патологических состояний области носа и околоносовых пазух проблема остеом этой локализации не является лидирующей. Тем не менее, хоть и встречаются эти костные новообразования довольно редко, их распространенность по данным разных авторов составляет около 3%. В лобных пазухах остеомы обнаруживают наиболее часто — около 80%; в 15% случаев они располагаются в решетчатом лабиринте, в верхнечелюстных и клиновидных пазухах образования встречаются в 5% и 1% случаев соответственно [1]. Превалирующее число этих новообразований в лобно-решетчатой области, возможно, связано с тем, что остеома формируется на стыке эмбрионального хряща решетчатой кости и мембраны лобной кости (эмбриогенная теория). Таким образом, в данной зоне присутствуют условия для патологического формирования участков разрастания костной ткани [2].

У мужчин остеомы выявляют чаще, чем у женщин в соотношении 2–1,6 : 1 соответственно. Этиология этого заболевания остается неизвестной. Помимо эмбриогенной теории развития существуют еще несколько версий формирования этой костной неоплазии. К ним относятся, к примеру, травматическая теория, объясняющая развитие роста остеомы наличием механического повреждения причинной области в анамнезе, или инфекционная, подобно которой толчком к инициации роста образования является перенесенное острое или хроническое воспаление в области носа и околоносовых пазух. Чаще всего остеомы представляют собой солитарную опу-

холь, но встречаются, и множественные образования [3]. Такую картину можно наблюдать при ауто-сомно-доминантном генетическом заболевании — синдроме Гартнера, при котором помимо наличия множественных костных образований определяется полипоз толстой кишки и новообразования мягких тканей [4].

Остеома визуализируется в пазухе как плотная, белого цвета, компактная масса, чаще всего округлая либо с неправильными закругленными краями. Она может быть представлена в виде нескольких гистологических типовых структур: компактная («ivory») — представлена плотной костью, в которой находится минимальное количество фиброзной ткани, и губчатая («mature») — в которой, напротив, среди костных трабекул расположено значительное количество фиброзной соединительной ткани, содержащей множество коллагеновых волокон. Иногда остеома состоит как из участков плотной кости, так и губчатых фрагментов, тогда ее относят к третьему типу — смешанная [5]. В наших наблюдениях отмечено, что иногда ткань остеомы окружена большим количеством эозинофильных инфильтратов.

Клиническая картина доброкачественного костного образования полости носа и околоносовых пазух наиболее часто протекает бессимптомно [6]. Собственно опухоль может вызывать умеренный дискомфорт, болевые ощущения в проекции участка ее локализации. Обычно симптоматика процесса связана с местом расположения образования (стенка пазухи, соседние структуры) и проявляется она

чаще при разрастании опухоли. Так, если остеома расположена в лобной пазухе, особенно на мозговой ее стенке, у больного, вследствие атрофии от давления подлежащих структур, могут возникнуть такие состояния, как пневмоэнцефалон, менингит, менингоэнцефалит, абсцесс головного мозга, эпилепсия, судорожные припадки [7]. При разрастании остеомы снаружи образуются различные дефекты пазушных стенок. Если рост остеомы прогрессирует в направлении орбиты, то могут определяться де-

выков (к примеру, для эндоскопического эндоназального удаления остеомы лобной пазухи требуется определенный опыт работы в эндоскопической ринопластике) [10].

Диагностика остеом не составляет большого труда. Костное новообразование прекрасно визуализируется на компьютерных томограммах (рис. 1, 4). Кроме того, ее трудно не заметить при выполнении стандартной рентгенографии, где опухоль представляет собой округлое или овальное затемнение, ко-

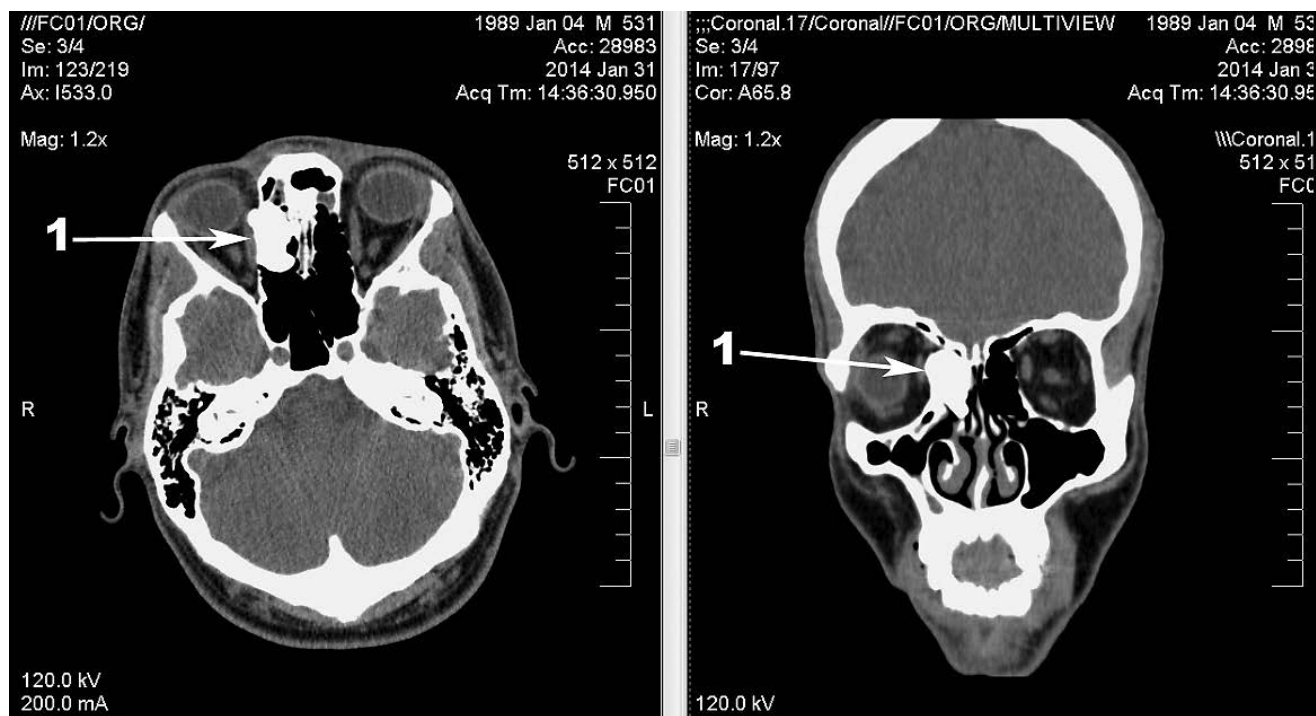


Рис. 1. Пациент А. КТ-изображение гигантской остеомы решетчатого лабиринта справа. 1 — гигантская остеома решетчатого лабиринта справа.

формации ее стенок, нарушение зрения, ограниченность подвижности глазного яблока и другие. Кроме многочисленных проблем, вызванных увеличением новообразования в размерах, стоит упомянуть о патологических состояниях, связанных с закупоркой естественных соустьев. К таким заболеваниям относятся различные формы синуситов: катаральные, гнойные; они имеют тенденцию к рецидивированию. Если же остеома локализуется или прорастает в полость носа, пациента беспокоит прогрессирующая заложенность этой половины носа [8]. Следует помнить, что остеомы могут сопровождаться полипозом и кистами околоносовых пазух (рис. 3).

Лечение остеом, как правило, только хирургическое [9]. Остеомы небольших размеров, выявленные впервые, при отсутствии симптоматики требуют наблюдения в динамике. Сегодня существуют различные способы хирургического лечения этих доброкачественных костных образований от открытого способа до эндоскопических методик. Выбор способа оперативного вмешательства определяется размерами и локализацией остеомы, возможностями клиники и, конечно, владением хирургом рядом на-

торое имеет высокую плотность и четкие контуры в просвете пазухи. С появлением компьютерной томографии возможности оценки остеомы значительно расширились: появилась возможность не только определить локализацию остеомы и верифицировать последнюю, но более детально визуализировать границы опухоли, соотношение ее с окружающими структурами и степень разрушения подлежащих тканей и органов [11]. Следует отметить, что метод компьютерной томографии, благодаря наличию определенных свойств (возможность оценки распространенности, структуры, границ, объема костного образования) позволяет провести дифференциальную диагностику и предоставляет неоценимую помощь в выборе тактики хирургического лечения. В случаях, когда опухоль формирует дефекты стенки параназального синуса, оперативное вмешательство осуществляется только наружным доступом.

С помощью компьютерной томографии можно оценить плотность остеомы: это осуществляется благодаря анализу КТ-изображения посредством измерения условных единиц Хаунсфилда (НУ).

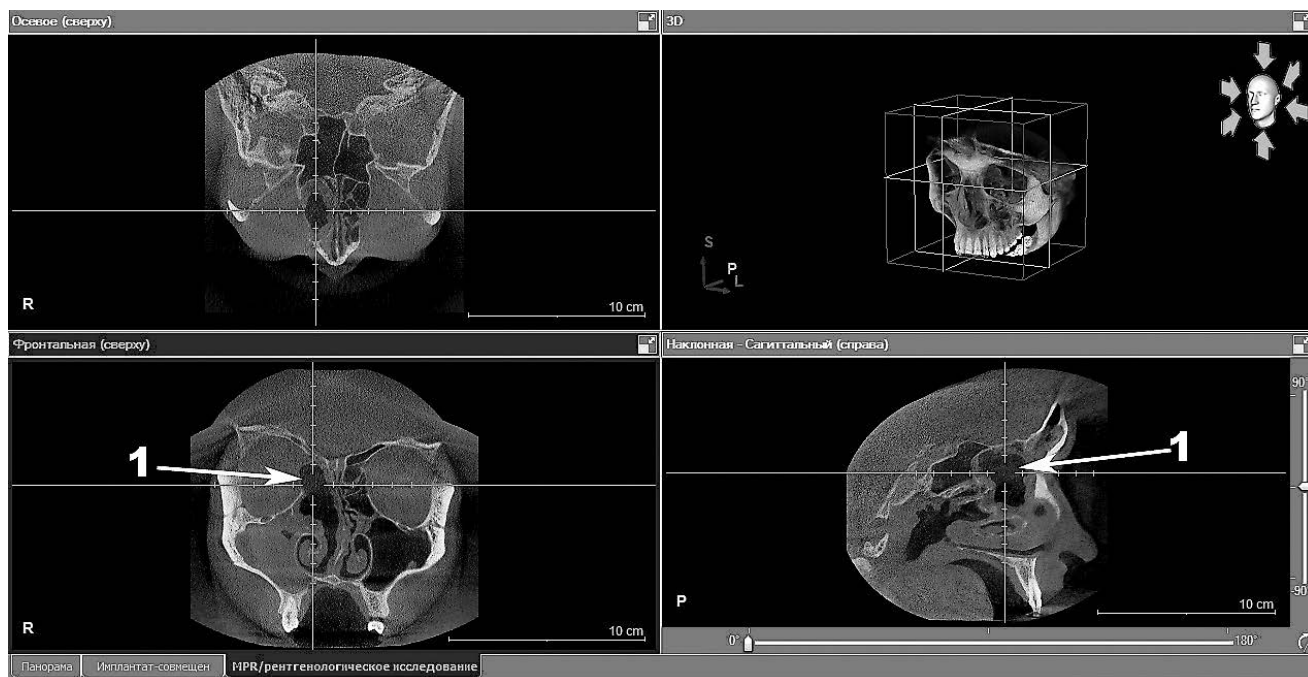


Рис. 2. Пациент А. Изображение 3D-компьютерной томографии в аксиальной, фронтальной и корональной проекциях: состояние решетчатого лабиринта после удаления гигантской остеомы решетчатого лабиринта. 1 — решетчатый лабиринт после удаления гигантской остеомы решетчатого лабиринта.

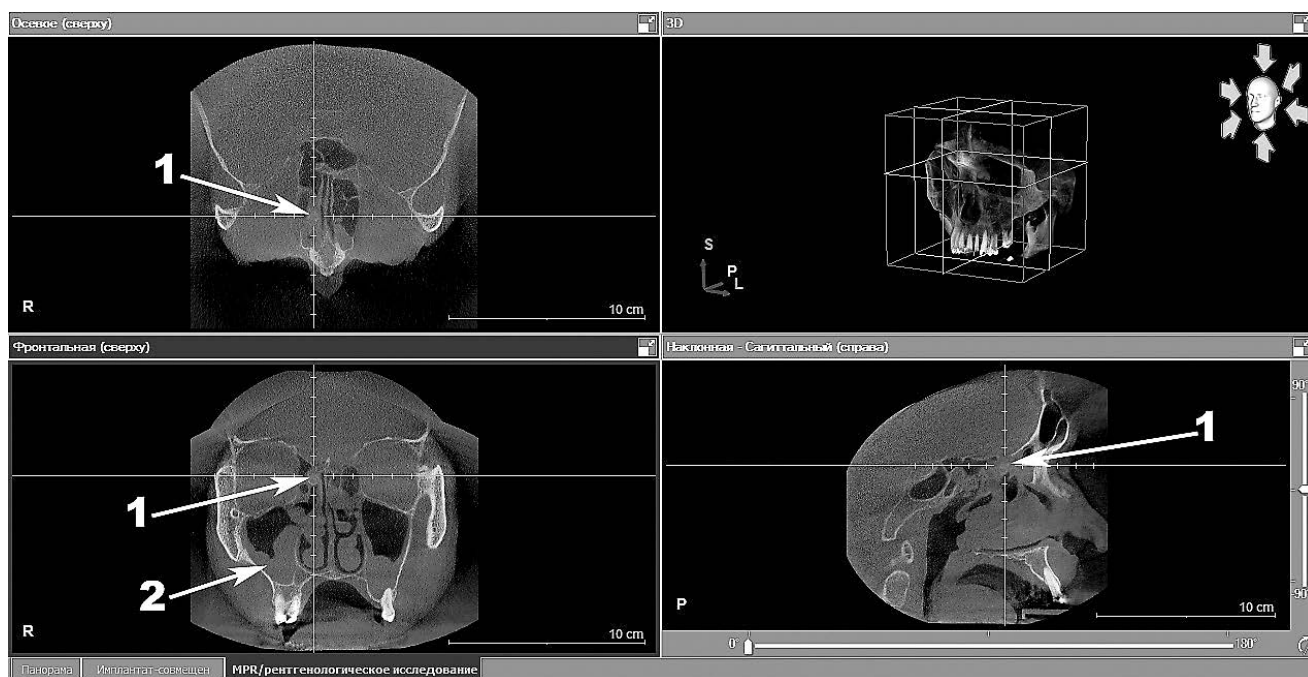


Рис. 3. Пациент В. Изображение 3D-компьютерной томографии в аксиальной, фронтальной и корональной проекциях: губчатая остеома решетчатого лабиринта в сочетании с полипозными изменениями слизистой оболочки околоносовых пазух. 1 — губчатая остеома решетчатого лабиринта; 2 — полипозные изменения слизистой оболочки верхнечелюстных пазух.

Показатель +230...+1200 НУ свидетельствует о костной плотности образования; если же он равен +150...+230 НУ — это определяет хрящевую плотность [12]. Возможность оценки этого критерия позволяет предположить, что остеома имеет компактное, губчатое или смешанное строение, что важно при выборе инструментов для хирургического лечения, а также способа самого оперативного вмешательства. Следует помнить и об окружающих мягкотканых структурах и костных стенках синусов,

так как компьютерная томография предоставляет возможность визуализировать степень их повреждения ростом патологического процесса и вовлеченность в него. Так, например, при анализе данных КТ-исследования можно определить деформацию, дислокацию и сдавление мягких тканей, что в литературе соответствует термину миолипокомпрессия, который обозначает, что соседствующие с остеомой мягкотканые структуры истончаются, смещаются, между ними формируется прослойка жировой ткани

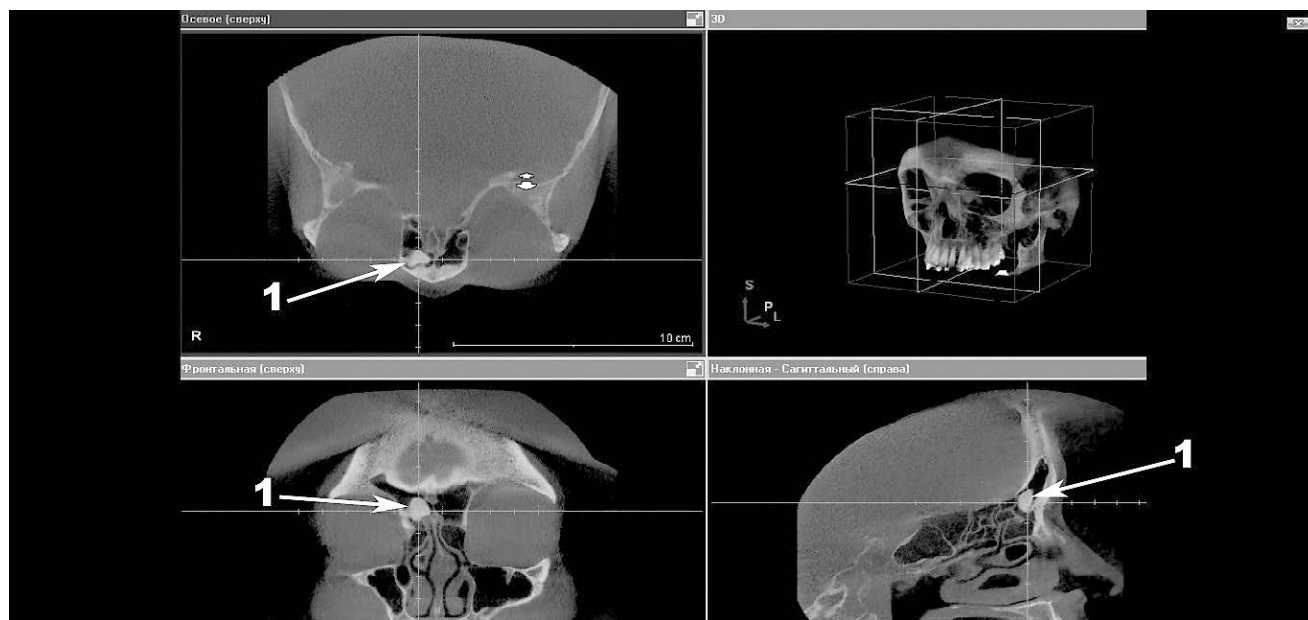


Рис. 4. Пациент 3. Изображение 3D-компьютерной томографии в аксиальной, фронтальной и коронарной проекциях: остеома лобной пазухи справа. 1 — остеома лобной пазухи.

[13]. При экстракции опухоли вышеописанные изменения могут регрессировать, то есть при своевременном и адекватном хирургическом вмешательстве процесс повреждения окружающих остеоум структур является обратимым. Кроме того, КТ-изображение помогает оценить состояние всех околоносовых пазух: синусы интактны или вовлечены в сопутствующий воспалительный процесс (полипозные изменения, к примеру), а также наличие вторичных воспалительных изменений, вызванных обтурацией соустья (различные формы синуситов). Не стоит забывать о том, что методом компьютерной томографии можно довольно легко распознать границы костного образования, которые могут распространяться за пределы пазухи в другие анатомические области — полость черепа, глазницу, область лицевого скелета. Анализ границ костного новообразования не оценим для оперирующего хирурга, так как предоставляет возможность заранее подготовить материалы, необходимые для пластической реконструкции дефектов, образованных разрастанием остеома.

Совершенствование развития медицинского оборудования специального предназначения привело к появлению современного трехмерного компьютерного томографа Galileos, который за одно исследование позволяет проанализировать форму, структуру, локализацию патологического процесса, получить цифровое трехмерное изображение полости носа и околоносовых пазух, а также адекватно оценить проведенное оперативное лечение с детальным рассмотрением причинной области в трех проекциях (фронтальной, аксиальной и сагиттальной). Этот трехмерный компьютерный томограф оснащен специальной органо-ориентированной программой Galaxis. С ее помощью полученное рентгеновское изображение можно просмотреть послойно по трем

вышеперечисленным осям, оценить анализируемую зону в трех плоскостях. К достоинствам этого способа рентгенодиагностики также относится минимальная лучевая нагрузка, составляющая около 34 мкЗв, в отличие от 400 мкЗв, получаемых пациентом при стандартной спиральной компьютерной томографии. Кроме того, данный компьютерный томограф позволяет проводить различные измерения границ остеома во всех плоскостях; благодаря 3D-изображению хирург обладает возможностью наиболее полно составить представление о расположении образования, его размерах, границах с соседними мягкоткаными структурами и стенками пазухи, спланировать ход и способ оперативного лечения, а также оценить его эффективность и выявить осложнения послеоперационного периода на ранней стадии [11].

Материалы и методы исследования. В период с января 2012 по май 2014 гг. на кафедре оториноларингологии с клиникой ПСПБГМУ им. акад. И. П. Павлова мы наблюдали 34 пациента с остеомами лобных пазух и решетчатого лабиринта. Всем пациентам выполнялась 3D-компьютерная томография носа и околоносовых пазух на томографе Galileos до операции и в раннем и позднем послеоперационных периодах. Кроме того, проводился тщательный сбор анамнестических данных, полный оториноларингологический осмотр, эндоскопическое исследование полости носа и носоглотки ригидным эндоскопом Storz с углом обзора 0° и 30°. Хирургическое лечение осуществлялось посредством эндоскопического эндоназального доступа, костный массив опухоли редуцирован прочными изогнутыми алмазными борами. Также для удаления свободно расположенной в полости пазухи остеома нами впервые применен лазер. Уменьшение размера костного новообразования выполнялось путем выпаривания кости лазерным волокном аппарата «Лакта

Милон» в контактном режиме на мощности 10 Вт. Эта процедура позволяет минимизировать остеому для того, чтобы извлечь ее из полости синуса через расширенное носолобное соустье, не прибегая к конверсии. Нами этот способ уменьшения остеомы успешно применен у пяти пациентов с остеомой лобной пазухи и решетчатого лабиринта.

Результаты и их обсуждение. У всех пациентов опухоль была редуцирована и извлечена через назофронтальный канал. Таким образом, применение лазера является достаточно эффективным, так как благодаря этой манипуляции исчезает необходимость удаления опухоли наружным доступом, что, в свою очередь, исключает потребность в замещении косметических дефектов и сводит к минимуму

ский процесс и тщательно спланировать ход и тактику хирургического вмешательства; предположить возможные интраоперационные осложнения и быть готовым устранить их незамедлительно. Кроме того, 3D-компьютерная томография является незаменимой в ситуации впервые выявленной бессимптомной остеомы, так как позволяет оценить размеры образования и контролировать динамику его роста. Поэтому мы рекомендуем, по возможности, выполнять контрольное диагностическое исследование на одном компьютерном томографе, так как он имеет возможность архивировать данные и в последующем сравнивать полученные результаты. Помимо наблюдения динамического роста и развития доброкачественного новообразования, 3D-компьютерная

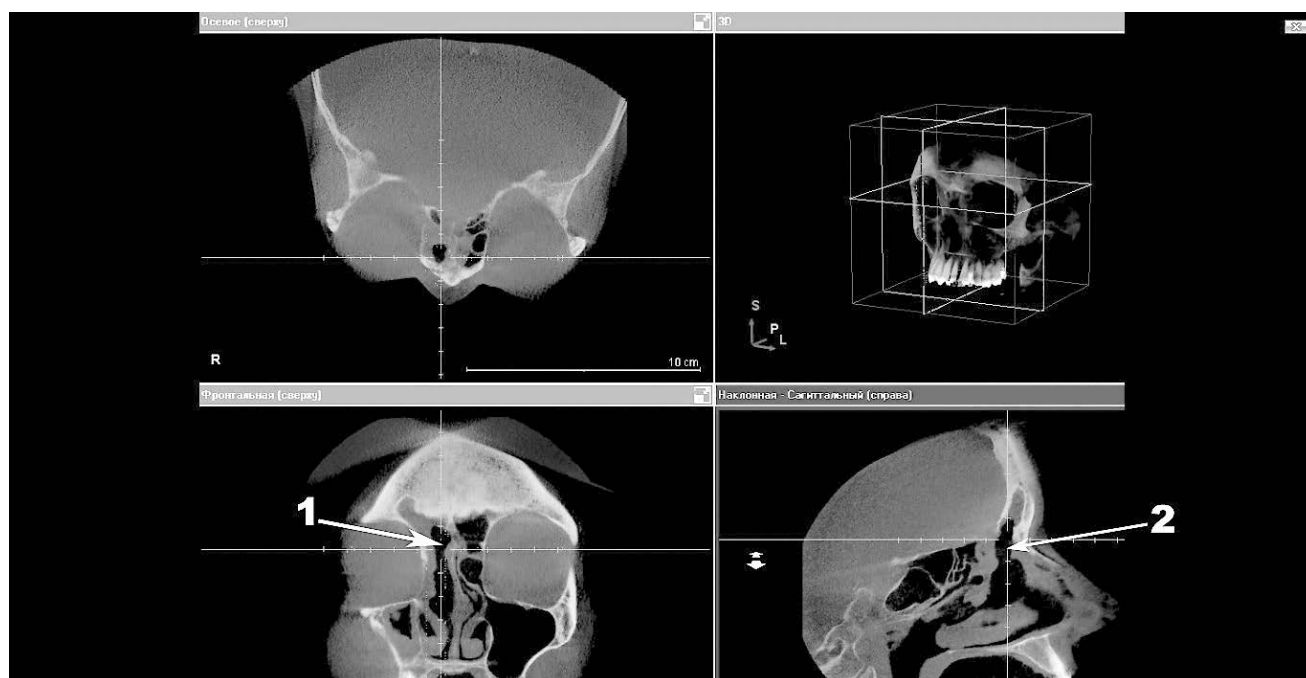


Рис. 5. Пациент 3. Изображение 3D-компьютерной томографии в аксиальной, фронтальной и коронарной проекциях: состояние после эндоскопического эндоназального удаления остеомы лобной пазухи справа. 1 — вид правой лобной пазухи после удаления остеомы лобной пазухи; 2 — расширенный носолобный канал.

травматичность хирургического вмешательства, что можно проанализировать на 3D-изображении, полученном в послеоперационном периоде (рис. 2, 5).

Выводы. Подводя итог вышесказанному, нужно отметить, что трехмерная компьютерная томография позволяет максимально детально визуализировать массив костного новообразования, его форму, структуру, плотность, рассмотреть границы опухоли, а также ее соотношение с окружающими костными структурами и мягкими тканями. Благодаря этому методу можно проанализировать патологиче-

ская томография разрешает объективно дать оценку эффективности проведенного оперативного лечения, детально визуализировать структуры, находившиеся под давлением опухоли.

В настоящее время 3D-компьютерная томография полости носа и околоносовых пазух является необходимым для оториноларинголога (как оперирующего хирурга, так и консультирующего специалиста) методом исследования, позволяющим правильно поставить диагноз и своевременно провести оперативное лечение.

ЛИТЕРАТУРА

1. *Rappaport J.* Pneumocephalus in frontal sinus osteoma: a case report / J. Rappaport, E. Attia // *J Otolaryngol.*— 1994.— № 23.— P. 430–436.
2. *Flint P. W.* Cummings Otolaryngology. Head and Neck surgery / P. W. Flint et al.— Mosby; Elsevier, 2010.— P. 723–725.

3. Волков А. Г. Лобные пазухи / А. Г. Волков. — Ростов н/Д: Феникс, 2000. — С. 373–392.
4. Turri-Zanoni M. Frontoethmoidal and intraorbital osteomas: exploring the limits of the endoscopic approach / M. Turri-Zanoni et al. // Arch Otolaryngol Head Neck Surg. — 2012. — № 5. — P. 498–504.
5. Pons Y. Ethmoid sinus osteoma: diagnosis and management / Y. Pons et al. // Head Neck. — 2013. — № 2. — P. 201–204.
6. Earwaker J. Paranasal sinus osteomas: a review of 46 cases / J. Earwaker // Skeletal Radiol. — 1993. — № 22. — P. 417–423.
7. Lehmer L. M. Frontal sinus osteoma with osteoblastoma-like histology and associated intracranial pneumatocele / L. M. Lehmer et al. // Head Neck Pathol. — 2012. — № 3. — P. 384–388.
8. Johnson D. Intraparenchymal tension pneumatocele complicating frontal sinus osteoma: case report / D. Johnson, L. Tan // Neurosurgery. — 2002. — № 4. — P. 878–879.
9. Cokkeser Y. Our experience with the surgical management of paranasal sinus osteomas / Y. Cokkeser et al. // Eur. Arch. Otorhinolaryngol. — 2013. — № 1. — P. 123–128.
10. Виганд М. Э. Эндоскопическая хирургия околоносовых пазух и переднего отдела основания черепа / М. Э. Виганд, Х. Иро. — М.: Медицинская литература, 2010. — С. 1–24.
11. Карпищенко С. А. Цифровая объемная томография в оториноларингологии / С. А. Карпищенко и др. — СПб.: Диалог, 2011. — С. 25–56.
12. Norton M. R. Bone classification: an objective scale of bone density using the computerized tomography scan / M. R. Norton, C. Gamble // Clin. oral implants res. — 2001. — Vol. 12, № 1. — P. 79–84.
13. Миненков Г. О. КТ-диагностика опухолеподобных заболеваний челюстно-лицевой области / Г. О. Миненков, Г. Фейгин. — Saarbrücken: LAP LAMBERT Academic Publishing, 2012. — С. 16–37.

Поступила в редакцию: 5.09.2014 г.

Контакт: Карпищенко Сергей Анатольевич, karpischenkos@mail.ru

Сведения об авторах:

Карпищенко Сергей Анатольевич — д-р мед. наук, профессор, заведующий кафедрой оториноларингологии с клиникой ПСПбГМУ им. акад. И. П. Павлова, тел.: +7 911 717-62-26;

Сопко Ольга Николаевна — канд. мед. наук, ассистент кафедры, врач-оториноларинголог клиники оториноларингологии ПСПбГМУ им. акад. И. П. Павлова, тел.: +7 911 963-33-56;

Верещагина Ольга Евгеньевна — канд. мед. наук, врач-оториноларинголог клиники оториноларингологии ПСПбГМУ им. акад. И. П. Павлова, тел.: +7 911 968-31-96;

Осипенко Елизавета Викторовна — аспирант кафедры оториноларингологии с клиникой ПСПбГМУ им. акад. И. П. Павлова, тел.: +7 911 775-93-79.

Конгресс Российской ассоциации радиологов

В соответствии с Приказом Министерства здравоохранения Российской Федерации № 504 от 12.09.2014 г. с 6 по 8 ноября 2014 года в Москве прошел Конгресс Российской ассоциации радиологов.

Общее количество участников составило 1170 чел. Представлены следующие страны: Россия, Беларусь, Украина, Казахстан, Армения, Азербайджан, Израиль, Великобритания, Италия, Сербия, Латвия, Эстония, Чехия, Канада, Германия, Австрия, США.

В рамках Конгресса состоялись научно-практические конференции «Торакальная радиология» и «Лучевая диагностика в онкологии», Съезд ядерной медицины. На 37 секционных заседаниях Конгресса было заслушано более 300 докладов, в рамках 9 Школ для врачей было прочитано 40 лекций. Состоялся конкурс молодых ученых, по результатам которого трое участников были признаны лучшими и награждены поездками на европейский конгресс в 2015 году в Вену.

7 ноября состоялось выездное заседание, посвященное 90-летию РЦНПР.

Международное участие было обеспечено научными симпозиумами «Россия приветствует Сербию» и «Россия встречает Европейскую Ассоциацию Радиологов (ESR)».

Президент Конгресса
И. Е. Тюрин