УДК 616.832.9-008.8-073.756.8-089
http://dx.doi.org/10.22328/2079-5343-2021-12-1-59-67

© *Власова М.М., Пискунов И.С., Власова Л.В., Пискунов В.С., Никитин Н.А., 2021 г.*

КОМПЬЮТЕРНАЯ ТОМОГРАФИЯ В ПРЕДОПЕРАЦИОННОЙ ПОДГОТОВКЕ БОЛЬНЫХ К ЭНДОНАЗАЛЬНЫМ ВМЕШАТЕЛЬСТВАМ

[1,2]М. М. Власова, [1,2]И. С. Пискунов, [1]Л. В. Власова, [1]В. С. Пискунов, [1,2]Н. А. Никитин*
[1]Курский государственный медицинский университет, Курск, Россия
[2]Курская областная клиническая больница, Курск, Россия

Введение. Компьютерная томография представляет собой неинвазивную методику обследования пациента и способна достоверно оценить состояние структур околоносовых пазух, особенно в предоперационной подготовке больных к эндоназальным вмешательствам. *Цель исследования:* разработать критерии оценки архитектоники решетчатой кости с помощью компьютерной томографии для определения анатомо-топографических особенностей ее строения, необходимых при планировании тактики эндоназальных хирургических вмешательств и прогнозировании возможности развития ятрогенной назоликвореи. *Задачи:* изучить варианты анатомического строения полости носа, решетчатой кости с помощью метода рентгеновской компьютерной томографии и определить их роль в планировании тактики эндоназальных хирургических вмешательств и прогнозирования развития ятрогенной назоликвореи. *Материалы и методы.* Обследовано 130 пациентов, сформировано две группы больных. В 1-ю группу вошли 65 человек с назальной ликвореей, во 2-ю — 65 человек с воспалительными заболеваниями околоносовых пазух. Всем пациентам выполнялась компьютерная томография, по результатам которой в режиме «костного» окна оценивали анатомические особенности строения решетчатой пластинки решетчатой кости, ячеек решетчатого лабиринта. В режиме «мягкотканного» окна проводили оценку содержимого околоносовых пазух. *Результаты.* В ходе исследования выявлено шесть основных анатомо-топографических типов строения структур решетчатой кости. После проведения измерений, оценки положения плоскости решетчатой пластинки давали заключение о расположении крыши полости носа: высокое, среднее или низкое. Чем глубже располагается ольфакторная ямка, тем ниже находится общий носовой ход. В связи с этим манипулирование на решетчатом лабиринте выше средней носовой раковины в медиальном направлении, даже с применением оптических систем, может привести к перфорации решетчатой пластинки решетчатой кости и проникновению инструмента в переднюю черепную ямку. *Выводы.* Низкое расположение крыши полости носа является предрасполагающим фактором к развитию ятрогенной назоликвореи при эндоскопическом эндоназальном вмешательстве, требующей абсолютной точности при выполнении данной манипуляции.
Ключевые слова: решетчатая пластинка, анатомия, назальная ликворея, компьютерная томография

*Контакт: *Власова Мария Михайловна, musia1982@yandex.ru*

© *Vlasova M.M., Piskunov I.S., Vlasova L.V., Piskunov V.S., Nikitin N.A., 2021*

COMPUTED TOMOGRAPHY AT PREOPERATIVE PREPARATION OF PATIENTS FOR ENDOSCOPIC ENDONASAL INTERVENTIONS

[1,2]Mariya M. Vlasova, [1,2]Igor S. Piskunov, [1]Lyubov V. Vlasova, [1]Viktor S. Piskunov, [1,2]Nikita A. Nikitin*
[1]Kursk State Medical University, Kursk, Russia
[2]Kursk Regional Hospital, Kursk, Russia

Introduction. Computed tomography is a non-invasive technique for examining patients and is helps to study the structures of the paranasal sinuses before endonasal interventions. The purpose of the study: to develop the criteria for assessing the architectonics of the ethmoid bone using computed tomography to determine the anatomical and topographic features of its structure, for endonasal surgical treatment planning. *Tasks:* to study variants of the anatomical structure of the nasal cavity, ethmoid bone, using the method of x-ray computed tomography and determine their role in planning tactics of endonasal surgical interventions. *Materials and methods:* 130 patients were examined, two groups of patients were formed — the first 65 people with cerebrospinal fluid lick, and the other 65 people with inflammatory diseases of the paranasal sinuses. All the patients underwent computed tomography, after which we studied the anatomical structure of the ethmoid plate of the ethmoid bone and cells of the ethmoid labyrinth and the contents of the paranasal sinuses were evaluated. *Research results.* The study revealed 6 basic anatomical and topographic types of the structure of the ethmoid bone. We evaluating the position of the plane of the ethmoid plate, a conclusion was made about the location of the roof of the nasal cavity: high, medium or low. The deeper the olfactory fossa is, the lower the general nasal passage is. *Conclusions.* The revealed low location of the roof of the nasal cavity was regarded as a predisposing factor to the development of iatrogenic cerebrospinal fluid lick with endoscopic endonasal intervention.
Key words: ethmoid bone, anatomy, cerebrospinal fluid lick, computed tomography

*Contact: *Vlasova Maria Mihailovna, musia1982@yandex.ru*

Конфликт интересов: авторы заявили об отсутствии конфликта интересов.

Для цитирования: Власова М.М., Пискунов И.С., Власова Л.В., Пискунов В.С., Никитин Н.А. Компьютерная томография в предоперационной подготовке больных к эндоназальным вмешательствам // *Лучевая диагностика и терапия*. 2021. Т. 12, № 1. С. 59–67, http://dx.doi.org/10.22328/2079-5343-2021-12-1-59-67.

Conflict of interests: the authors stated that there is no potential conflict of interests.

For citation: Vlasova M.M., Piskunov I.S., Vlasova L.V., Piskunov V.S., Nikitin N.A. Computed tomography at preoperative preparation of patients for endoscopic endonasal interventions // *Diagnostic radiology and radiotherapy*. 2021. Vol. 12, No. 1. P. 59–67, http://dx.doi.org/10.22328/2079-5343-2021-12-1-59-67.

Введение. Для проведения успешного оперативного вмешательства необходимо точно знать особенности анатомического строения оперируемой области.

Компьютерная томография (КТ) как методика неинвазивной лучевой диагностики существует с 70-х годов прошлого столетия. Она позволяет еще до оперативного вмешательства создать визуальную модель полости носа и его околоносовых пазух — своеобразную «визуальную реальность», опираясь на которую хирург может адекватно планировать лечебные мероприятия [1]. Одним из преимуществ КТ является возможность устранения суммационного эффекта, свойственного обычной рентгенограмме и визуализировать органы и ткани по отдельности, а также оценить их плотностные характеристики. Ее чувствительность варьирует от 50 до 100% [2]. Исследование в аксиальной проекции позволяет достоверно оценить соотношения анатомических структур околоносовых пазух, визуализировать дефекты задней стенки лобной пазухи. Решетчатая пластинка и задняя стенка решетчатой кости требуют особого внимания, ввиду наименьшей толщины костей [3].

По данным Г. З. Пискунова, С. З. Пискунова (2006), решетчатая кость по форме представляет собой четырехстороннюю призму, которая лежит продольно, задний конец последней соединяется с телом клиновидной кости, а передний, более суженный,— с лобным отростком верхней челюсти. Решетчатая пластинка — важная структура, определяющая форму решетчатой кости, она соединяет между собой бумажные пластинки и формирует так называемую крышу решетчатой кости. Через решетчатую пластинку толщиной 1–3 мм, пронизанную мелкими отверстиями, проходят волокна обонятельного нерва, передние этмоидальные артерия, вена и нерв. Решетчатая пластинка находится всегда ниже верхней стенки решетчатого лабиринта, причем между петушиным гребнем и решетчатой пазухой она образует вдавление, которое направлено в полость носа. Глубина последнего по данным В. С. Сперанского (1988) достигает 16 мм в передней трети и 10 мм — в задней. Варианты строения этой анатомической области оцениваются по положению срединных отделов пластинки (ольфакторной ямки) относительно этмоидальной ямки, базальных отделов лобных долей и средних носовых раковин. Основные анатомические элементы, образующие полость носа, являются частями решетчатой кости.

Компьютерная томография в аксиальной проекции дает более полное представление о строении и форме решетчатой кости, так как в один срез попадают сразу все ее ячейки, бумажные и перпендикулярная пластинки. Оценить состояние решетчатой пластинки, остеомеатального комплекса и взаимоотношения клеток с носовыми раковинами, полостью носа и верхнечелюстными пазухами лучше позволяет коронарная проекция [3].

Чем ниже расположена решетчатая пластинка, тем выше находится общий носовой ход, который имеет протяженность от дна носовой полости до верхней стенки решетчатой кости (т.е. до этмоидальной ямки) [4]. Кроме высоты решетчатой пластинки, которая является крышей носа, необходимо учитывать общее положение этмоидальной ямки, так как это влияет на конфигурацию верхних ячеек решетчатого лабиринта. В связи с вышесказанным хирургическое вмешательство на решетчатом лабиринте выше средней носовой раковины в верхнемедиальном направлении, даже с применением оптических систем (жестких эндоскопов), может привести к травме решетчатой пластинки решетчатой кости и проникновению инструмента в переднюю черепную ямку.

При эндоназальном хирургическом вмешательстве на решетчатом лабиринте в переднем отделе на уровне переднего отдела средней носовой раковины, а также при операциях в верхнем этаже полости носа в переднем ее отделе хирургический инструмент «заводят» не выше, чем на величину, соответствующую высоте расположения переднего отдела решетчатой пластинки решетчатой кости относительно дна полости носа. В заднем отделе решетчатого лабиринта или в верхнем этаже полости носа сзади хирургический инструмент «заводят» не выше, чем на величину, соответствующую высоте расположения заднего отдела решетчатой пластинки решетчатой кости относительно дна полости носа.

Целью нашего исследования явилась разработка критериев оценки архитектоники решетчатой кости с помощью компьютерной томографии для определения анатомо-топографических особенностей ее строения, необходимых при планировании тактики эндоназальных хирургических вмешательств и прогнозировании возможности развития ятрогенной назоликвореи.

Задачи: изучить варианты анатомического строения полости носа, решетчатой кости с помощью метода рентгеновской компьютерной томографии

и определить их роль в планировании тактики эндоназальных хирургических вмешательств и прогнозирования развития ятрогенной назоликвореи.

Материалы и методы. Нами было проведено комплексное обследование 130 пациентов, находившихся на лечении в отделении оториноларингологии БМУ «Курская областная клиническая больница» с 2003 по 2017 г. Из обследованных больных нами было сформировано три группы: 1-я (основная) — 65 пациентов с наличием спонтанной назальной ликворее; 2-я — 15 больных из основной группы, повторно обратившихся в клинику после оперативного лечения с рецидивирующей назоликвореей; 3-я (контрольная) — 65 пациентов без спонтанной назальной ликвореи, но с наличием воспалительных изменений в околоносовых пазухах. Контрольная группа соответствовала по полу и возрасту основной группе пациентов (средний возраст 47,52±2×1,95 года) и была сформирована для оценки состояния костей основания черепа, оценки анатомических особенностей строения решетчатой кости.

Все 65 пациентов основной группы жаловались на прозрачное отделяемое из полости носа, количество которого и скорость истечения которого менялись при изменении положения тела пациента и натуживании, головную боль, затруднение носового дыхания, повышение температуры тела, слабость, общее недомогание. Всем больным на этапе подготовки к операции выполняли клиническое обследование, КТ околоносовых пазух, эндоскопическое исследование полости носа, биохимический анализ отделяемого из полости носа. Основную группу составили пациенты в возрасте от 11 лет до 78 лет (84,6% женщин, 15,4% мужчин, средний возраст 50,67±2×1,48 года).

Среди обследованных преобладали пациенты в возрасте от 41 года до 60 лет, преимущественно женщины. Полученные результаты соответствуют данным, представленным в литературе, где по наблюдениям различных авторов спонтанная назальная ликворея преобладает у женщин в возрасте от 40 до 60 лет [5].

Средняя давность заболевания перед первичным обращением к ЛОР-врачу составила 1–2 года. У 43 (66,15%) больных заболевание возникло на фоне полного соматического здоровья; у 22 (33,85%) — на фоне сопутствующих заболеваний, таких как артериальная гипертензия — 17 (26,15%), сахарный диабет — 2 (3,08%), хроническая обструктивная болезнь легких — 2 (3,08%), а также ВИЧ-инфекция — 1 (1,54%) больной. Четкой связи между перенесенными острыми респираторными заболеваниями, какими-либо травмами и возникновением ликвореи нами не обнаружено.

Пациенты основной группы были разделены на две подгруппы в зависимости от локализации ликворной фистулы (табл. 1).

Таблица 1

Распределение больных по локализации ликворной фистулы (n=65)

Table 1

Distribution of patients by localization of cerebrospinal fluid fistula (n=65)

Локализация ликворной фистулы	Женщины		Мужчины		Всего	
	абс. число	%	абс. число	%	абс. число	%
В области решетчатой пластинки	44	67,7	6	9,2	50	76,9
В области клиновидных пазух	12	18,5	3	4,6	15	23,1
Итого	56	86,2	9	13,8	65	100

Компьютерная томография околоносовых пазух выполнялась всем пациентам с подозрением на спонтанную назальную ликворею в аксиальной и коронарной плоскостях на двухсрезовом спиральном компьютерном томографе HI SPEED/NXI и 64-срезовом компьютерном томографе LIGHT SPEED фирмы General Electric. Технические условия: 120 кВ, 120 мА, размер матрицы 512×512. Исследование проводили в положении лежа на спине в подголовниках для исследования головного мозга и околоносовых пазух в аксиальной и коронарной проекциях, а также в коронарной проекции, лежа на животе. Сканирование выполняли в аксиальной и коронарной плоскостях в костном и мягкотканном окнах. Толщина среза составляла 0,625–2,0 мм.

Нами проводилась оценка ольфакторных ямок, которые анатомически формируют крышу полости носа, определяли их глубину, симметричность и конфигурацию. Для оценки глубины ольфакторных ямок проводилась КТ околоносовых пазух в стандартной аксиальной с последующей 3D-реконструкцией или в коронарной проекции.

Выполнялось сканирование в стандартной аксиальной проекции лежа на спине с последующей оценкой диагностических изображений в режимах «костного» и «мягкотканного» окон.

В режиме «костного» окна оценивались анатомические особенности строения решетчатой пластинки решетчатой кости (симметричность расположения ольфакторных ямок, их глубина, положение и симметричность положения плоскости решетчатой пластинки, наличие дегисценций), ячеек решетчатого лабиринта, основания черепа (наличие ямочек грануляций). В режиме «мягкотканного» окна проводили оценку содержимого околоносовых пазух.

На томограммах, выполненных на уровне решетчатой пластинки ольфакторной ямки, оценивали конфигурацию и измеряли ее максимальную глубину от линии, соединяющей между собой латеральные края этмоидальных пластинок, до наиболее нижних точек ольфакторных ямок (рис. 1). Оценивали положение плоскости решетчатой пластинки (горизонтальное или косое), ее симметричность, соотношения с ячейками решетчатого лабиринта; соотношение описанных структур между собой, относительно носовых ходов и крыши полости носа, наличие дегисценций. Глубину ольфакторных ямок измеряли с помощью инструмента «Draw distance» в режиме просмотра коронарных срезов меню «Display tools» рабочей станции и манипулятора «мышь». Измерения проводили от линии, соединяющей латеральные края этмоидальных пластинок, до наиболее нижних точек ольфакторных ямок.

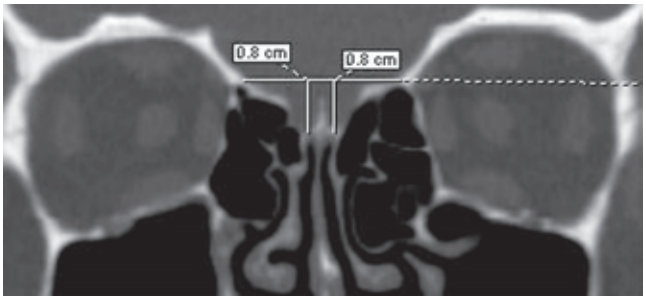

Рис. 1. Компьютерная томограмма в коронарной проекции, «костное» окно. Способ измерения глубины ольфакторных ямок

Fig. 1. Computed tomography in coronary projection, «bone» window. Method for measuring the depth of olfactory pits

Результаты и их обсуждение. В ходе исследования нами выявлено шесть основных анатомо-топографических типов строения структур решетчатой кости в зависимости от глубины и симметричности ольфакторных ямок, а также от симметричности расположения и положения плоскости решетчатой пластинки:

— тип I — симметричное расположение ольфакторных ямок и симметричное горизонтальное положение этмоидальных пластинок (рис. 2);

— тип II — симметричное расположение ольфакторных ямок и косо-вертикальное симметричное положение этмоидальных пластинок (рис. 3);

— тип III — симметричное расположение ольфакторных ямок и несимметричное горизонтальное и косо-вертикальное положение этмоидальных пластинок (рис. 4);

— тип IV — асимметричное расположение ольфакторных ямок и горизонтальное положение плоскости этмоидальных пластинок (рис. 5);

— тип V — асимметричное расположение ольфакторных ямок и несимметричное косо-вертикаль-

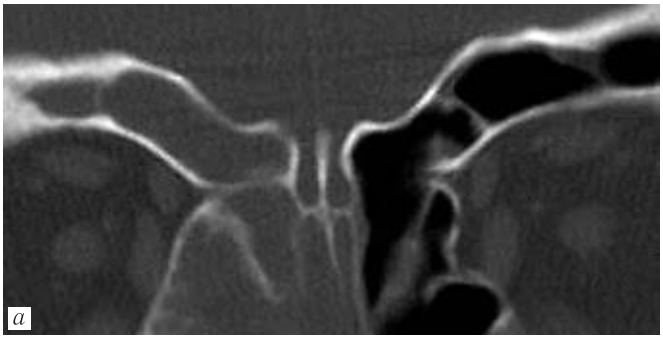

б

Рис. 2. Компьютерная томограмма в коронарной проекции, «костное» окно, вариант строения решетчатой пластинки, тип I (*а*); схема, вариант строения решетчатой пластинки, тип I (*б*)

Fig. 2. Computed tomography in coronary projection, «bone» window, cribriform plate structure option, type I (*a*); scheme, cribriform plate structure variant, type I (*б*)

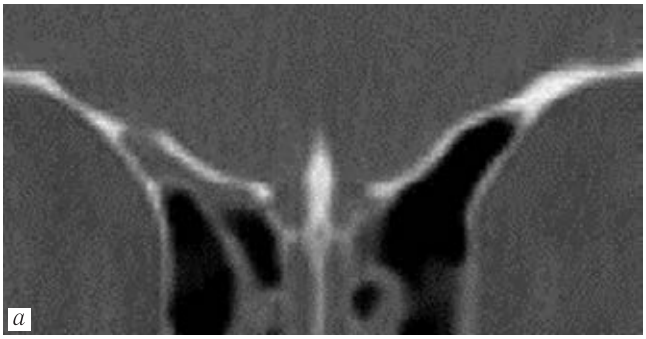

б

Рис. 3. Компьютерная томограмма в коронарной проекции, «костное» окно, вариант строения решетчатой пластинки, тип II (*а*); схема, вариант строения решетчатой пластинки, тип II (*б*)

Fig. 3. Computed tomography in coronary projection, «bone» window, cribriform plate structure option, type II (*a*); scheme, cribriform plate structure variant, type II (*б*)

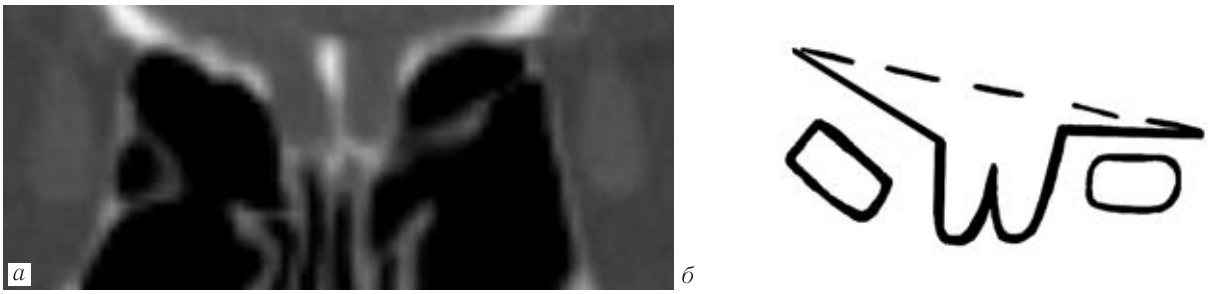

Рис. 4. Компьютерная томограмма в коронарной проекции, «костное» окно, вариант строения решетчатой пластинки, тип III (*а*); схема, вариант строения решетчатой пластинки, тип III (*б*)

Fig. 4. Computed tomography in coronary projection, «bone» window, cribriform plate structure option, type III (*a*); scheme, cribriform plate structure variant, type III (*б*)

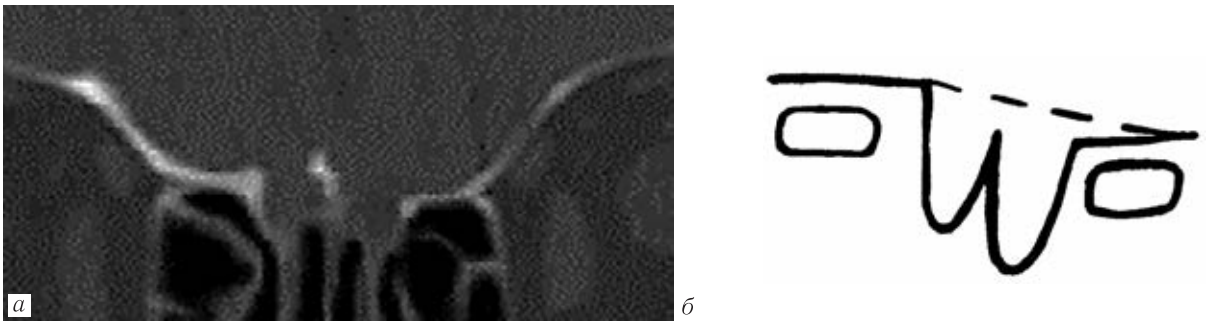

Рис. 5. Компьютерная томограмма в коронарной проекции, «костное» окно, вариант строения решетчатой пластинки, тип IV (*а*); схема, вариант строения решетчатой пластинки, тип IV (*б*)

Fig. 5. Computed tomography in coronary projection, «bone» window, cribriform plate structure option, type IV (*a*); scheme, cribriform plate structure variant, type IV (*б*)

ное положение плоскости этмоидальных пластинок (рис. 6);

— тип VI — асимметричное расположение ольфакторных ямок и несимметричное горизонтальное и косо-вертикальное положение плоскости этмоидальных пластинок (рис. 7).

Распределение вариантов анатомического строения решетчатой пластинки в основной и контрольной группах представлено в табл. 2 и 3.

Анализ данных табл. 2 и 3 показал, что у основной группы пациентов преобладали IV и VI типы строения решетчатой пластинки, а у пациентов контрольной группы — I тип строения решетчатой пластинки. Ция при I типе строения — риск развития ликвореи ниже (χ^2=27,43, p=0,00001); при IV типе (χ^2=14,58, p=0,001) и при VI типе (χ^2=13,64, p=0,0002) — выше. При II, III и V типах строения решетчатой пластинки достоверной зависимости не выявлено.

Средняя глубина ольфакторной ямки в основной группе составила 8,087±2,11 мм, отклонение до 0,5 мм следует считать анатомо-физиологической нормой. Распределение ольфакторных ямок по глубине представлено в табл. 4.

На основе анализа представленных данных табл. 4 можно отметить, что у пациентов основной группы преобладал вариант I (глубина ольфакторных ямок

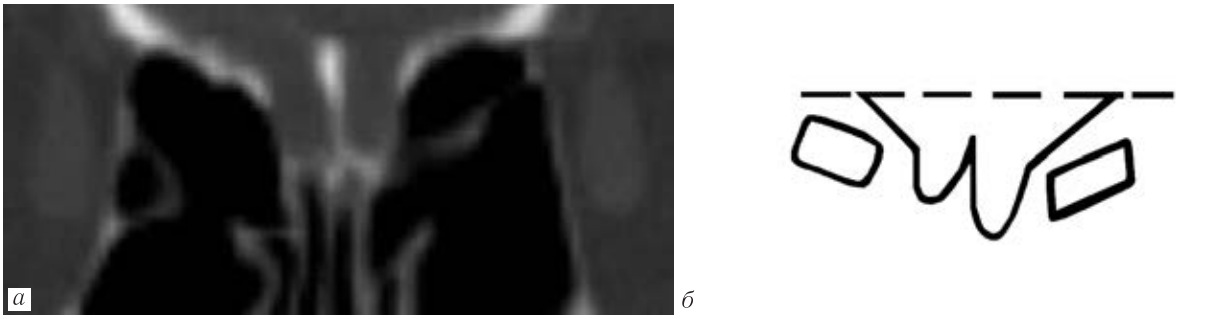

Рис. 6. Компьютерная томограмма в коронарной проекции, «костное» окно, вариант строения решетчатой пластинки, тип V (*а*); схема, вариант строения решетчатой пластинки, тип V (*б*)

Fig. 6. Computed tomography in coronary projection, «bone» window, cribriform plate structure option, type V (*a*); scheme, cribriform plate structure variant, type V (*б*)

Выявлена зависимость между вариантами анатомического строения и развитием ликвореи: корреля-

6–10,9 мм) и IV (сочетание глубины ольфакторных ямок менее 5,9 и 6,0–10,9 мм).

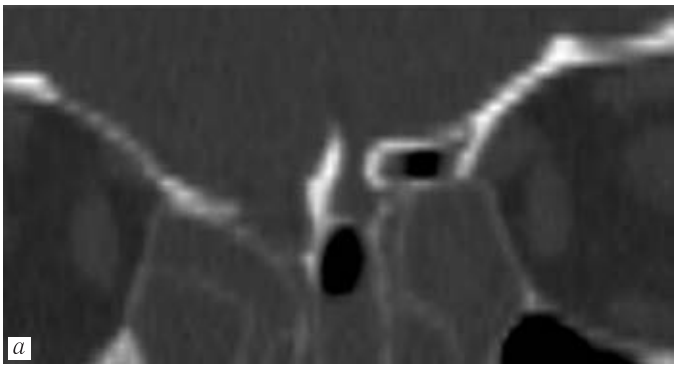

Рис. 7. Компьютерная томограмма в коронарной проекции, «костное» окно, вариант строения решетчатой пластинки, тип VI (*а*); схема, вариант строения решетчатой пластинки, тип VI (*б*)

Fig. 7. Computed tomography in coronary projection, «bone» window, cribriform plate structure option, type VI (*a*); scheme, cribriform plate structure variant, type VI (*б*)

Таблица 2

Распределение вариантов анатомического строения решетчатой пластинки (основная группа, n=50)

Table 2

Distribution of variants of the anatomical structure of the cribriform plate (main group, n=50)

Тип строения решетчатой пластинки	Частота выявления	
	абс. число	%
I	3	6
II	3	6
III	6	12
IV	15	30
V	11	22
VI	12	24
Итого	50	100

Таблица 3

Распределение вариантов анатомического строения решетчатой пластинки (контрольная группа, n=50)

Table 3

Distribution of variants of the anatomical structure of the cribriform plate (control group, n=50)

Тип строения решетчатой пластинки	Частота выявления	
	абс. число	%
I	27	54
II	9	18
III	8	16
IV	1	2
V	5	10
VI	0	0
Итого	50	100

При глубине ольфакторных ямок более 11 мм (три пациента — 6%), мы диагностировали низкое положение крыши полости носа, если от 6 до 10,9 мм (25 пациентов — 50%) — среднее положение, если менее 5,9 мм (пять пациентов — 10%) — высокое. У десяти пациентов было выявлено одновременное сочетание среднего и низкого положения крыши полости носа (20%) и у семи пациентов — среднего и высокого (14%), обусловленное асимметричным строением решетчатого лабиринта.

Во всех случаях этмоидальной спонтанной назоликвореи, ликворная фистула находилась в области дна более глубокой ольфакторной ямки, сочетавшейся во всех наблюдениях с асимметричным, преимущественно косым положением плоскости решетчатой пластинки.

Таблица 4

Распределение ольфакторных ямок по глубине (основная группа, n=50)

Table 4

Depth distribution of olfactory pits (main group, n=50)

Вариант анатомического строения	Глубина ольфакторной ямки, мм	Частота выявления	
		абс. число	%
I	Менее 5,9	5	10
II	6,0–10,9	25	50
III	Более 11	3	6
IV	Сочетание глубины менее 5,9 и 6,0–10,9	10	20
V	Сочетание глубины 6,0–10,9 и более 11	7	14

Средняя глубина ольфакторной ямки в контрольной группе составила 5,031±1,640 мм, отклонение до 0,5 мм следует считать анатомо-физиологической нормой.

Распределение ольфакторных ямок по глубине представлено в табл. 5, анализ данных которой показал, что у пациентов контрольной группы чаще встречалась глубина ольфакторных ямок менее 5,9 мм.

Таблица 5

Распределение ольфакторных ямок по глубине (контрольная группа, n=50)

Table 5

Depth distribution of olfactory pits (control group, n=50)

Вариант анатомического строения	Глубина ольфакторной ямки, мм	Частота выявления	
		абс. число	%
I	Менее 5,9	30	60
II	6,0–10,9	15	30
III	Более 11	0	0
IV	Сочетание глубины менее 5,9 мм и 6,0–10,9 мм	5	10
V	Сочетание глубины 6,0–10,9 мм и более 11 мм	0	0

На рис. 8 представлено распределение глубины ольфакторных ямок в основной и контрольной группах.

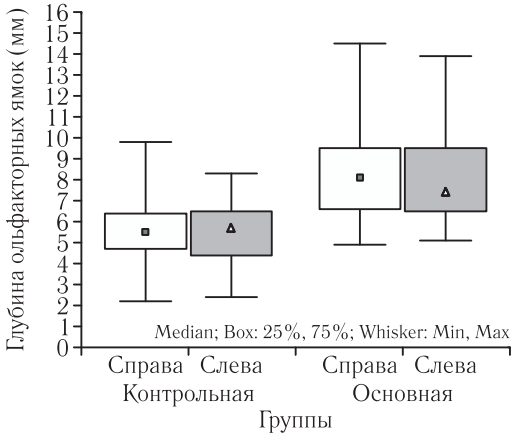

Рис. 8. Распределение ольфакторных ямок по глубине в основной и контрольной группах

Fig. 8. The distribution of olfactory pits in depth in the main and control groups

Была установлена зависимость между глубиной ольфакторных ямок и развитием ликвореи: при I варианте риск развития ликвореи ниже (χ^2=30,55, p=0,00001); при II варианте (средней глубине) (χ^2=4,17, p=0,0412) и при сочетании средней и большой глубины (χ^2=7,53, p=0,0061) — выше. При III и IV вариантах достоверной зависимости не обнаружено.

После проведения измерений, оценки положения плоскости решетчатой пластинки давали заключение о расположении крыши полости носа: высокое, среднее или низкое. Чем глубже располагается ольфакторная ямка, тем ниже находится общий носовой ход, который имеет протяженность от дна носовой полости до верхней стенки решетчатой кости (т.е. до этмоидальной пластинки). В связи с этим манипулирование на решетчатом лабиринте выше средней носовой раковины в медиальном направлении, даже с применением оптических систем, может привести к перфорации ситовидной пластинки решетчатой кости и проникновению инструмента в переднюю черепную ямку. Выявленное низкое расположение крыши полости носа расценивали как предрасполагающий фактор к развитию ятрогенной назоликвореи при эндоскопическом эндоназальном вмешательстве, требующем абсолютной точности при выполнении данной манипуляции.

Клинический пример: пациент О., 35 лет, поступил на стационарное лечение для пластики перегородки носа. Перед оперативным лечением был выполнен визуальный осмотр полости носа.

В ходе операции была повреждена решетчатая пластинка с последующим развитием внутричерепных осложнений.

При проведении компьютерной томографии выявлено «ремоделирование» ольфакторной ямки решетчатой кости в передних отделах в виде локального расширения и углубления в правых отделах; на этом отрезке визуализируется нарушение целостности продырявленной пластинки на протяжении около 18 мм, верхушка петушиного гребня смещена краниально. Отмечалась деформация носового отростка лобной кости в виде его «вдавления», деформация костей носа с формированием локального дефекта между ними слева от средней линии шириной до 4 мм и свободно лежащий костный фрагмент в мягких тканях спинки носа размерами около 4 мм. Парасагиттально и в лобно-височно-теменной области справа определяются субдуральные скопления геморрагического содержимого с пузырьками воздуха толщиной до 15 мм. Срединные структуры смещены влево до 18 мм. Гомолатеральный желудочек сдавлен, контралатеральный компенсаторно расширен. В желудочковой системе визуализируется геморрагическое содержимое. Плотность по ходу межполушарной щели повышена. Дифференцировка серого и белого вещества мозга сглажена, субарахноидальные пространства полушарий мозга сужены, извилины уплощены, борозды сглажены. В верхнечелюстных

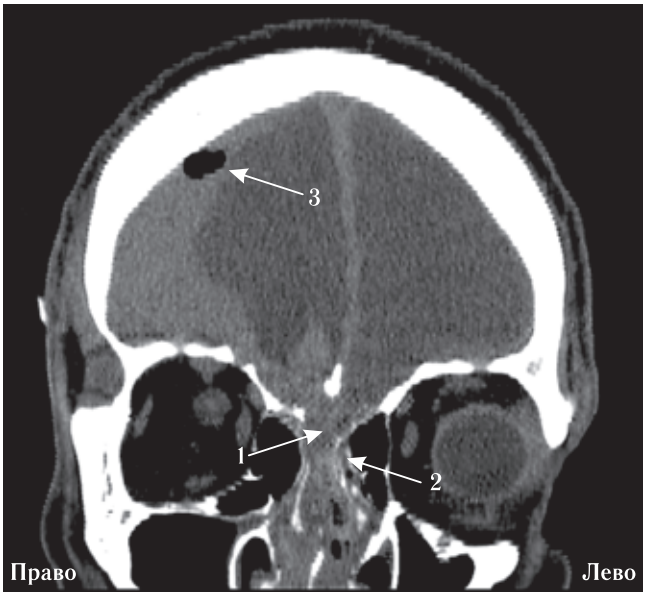

Рис. 9. Компьютерная томограмма околоносовых пазух в коронарной проекции. Состояние после септотомии и перфорации ситовидной пластинки (1), ольфакторные ямки глубокие, положение плоскости ситовидной пластинки асимметричное (справа горизонтальное, слева косое), в ходе операции инструмент перфорировал крышу носовой полости и проник в полость черепа, в полости носа содержимое неоднородной плотности, включающее кровь и ликвор (2), в полости черепа на фоне субдуральной гематомы визуализируются пузырьки воздуха (3). Перед оперативным вмешательством не была учтена топография крыши носа

Fig. 9. Computed tomography of the paranasal sinuses in the coronary projection. The state after septotomy and perforation of the cribriform plate (1), olfactory fossae are deep, the position of the plane of the cribriform plate is asymmetric (horizontal right, oblique on the left), during the operation, the instrument perforated the roof of the nasal cavity and penetrated into the cranial cavity, in the nasal cavity the content of inhomogeneous density, including blood and cerebrospinal fluid (2), air bubbles are visualized in the cranial cavity against the background of a subdural hematoma (3). Before surgery, the topography of the roof of the nose was not taken into account

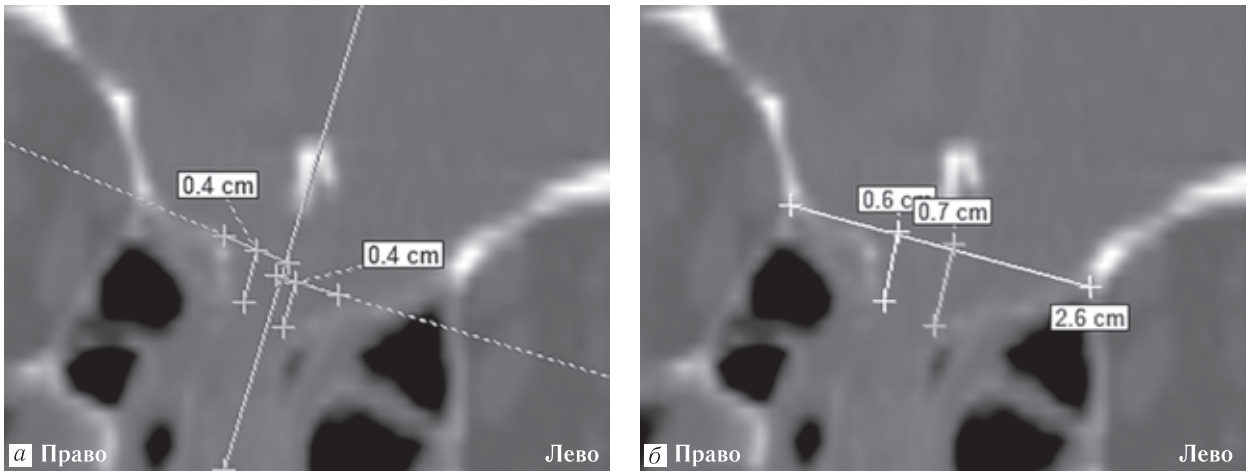

Рис. 10. Компьютерная томограмма околоносовых пазух в коронарной проекции, реконструкция в костном окне. Состояние после септотомии и перфорации ситовидной пластинки: *а* — глубина ольфакторных ямок измерена по *keros p.*— глубина ольфакторных ямок одинаковая — 4 мм, однако относительно полости носа они расположены несимметрично; *б* — глубина ольфакторных ямок измерена относительно латеральных краев этмоидальных пластинок до наиболее нижних точек ольфакторных ямок — глубина ольфакторных ямок различная, справа 6 мм, слева 7 мм, относительно полости носа они расположены несимметрично. При таком способе измерения крыша полости носа расположена низко и является потенциально опасным местом для перфорации медицинским инструментом

Fig. 10. Computed tomography of the paranasal sinuses in the coronary projection, reconstruction in the bone window. Condition after septotomy and perforation of the cribriform plate: *a* — the depth of the olfactory fossa was measured according to *keros p.*— the depth of the olfactory fossa is the same — 4 mm, but they are not symmetrical about the nasal cavity; *б* — the depth of the olfactory fossae is measured relative to the lateral edges of the ethmoid plates to the lowest points of the olfactory fossa — the depth of the olfactory fossa is different, 6 mm on the right and 7 mm on the left, they are not symmetrical relative to the nasal cavity. With this method of measurement, the roof of the nasal cavity is low and is a potentially dangerous place for perforation with a medical instrument

и клиновидных пазухах содержится кровь. В просвете полости носа содержимое неоднородной плотности (с участками ликворной плотности) (рис. 9).

Заключение. Травматическое (ятрогенное) повреждение продырявленной пластинки решетчатой кости, вариант анатомического строения решетчатой кости («глубокой» ольфакторной ямке), пневмоцефалия, гемосинус, признаки набухания вещества мозга, ятрогенная назоликворея, правосторонняя полушарная субдуральная гематома с прорывом крови в желудочковую систему и субарахноидальное пространство, последствия перелома костей носа с деформацией костных структур.

При контрольном исследовании после удаления субдуральной гематомы спустя сутки в глубинных отделах правой гемисферы большого мозга и затылочной доле визуализирована зона вторичной посткомпрессионной ишемии, признаки назоликвореи сохранялись. Спустя двое суток при компьютерно-томографическом исследовании: прогрессирование вторичной ишемии с признаками геморрагической трансформации, пневмоцефалия, отек вещества мозга, нарастание внутренней гидроцефалии, гемосинус и признаки назоликвореи сохранялись.

Таким образом, приведенный пример доказывает необходимость предоперационной оценки анатомо-топографических особенностей строения решетчатой кости с помощью компьютерной томографии для планирования тактики эндоназальных хирургических вмешательств и прогнозирования развития ятрогенной назоликвореи в клинической практике врачей-рентгенологов, оториноларингологов и нейрохирургов (рис. 10).

Перед эндоназальным вмешательством необходимо проведение КТ околоносовых пазух с оценкой анатомо-топографических особенностей строения структур решетчатой кости. Следует оценивать анатомические особенности строения решетчатой кости: симметричность расположения ольфакторных ямок, их глубину, положение и симметричность положения плоскости решетчатой пластинки, наличие дегисценций, архитектонику ячеек решетчатого лабиринта и содержимое околоносовых пазух, с последующим определением типа строения решетчатой пластинки и оценкой расположения крыши полости носа, для прогнозирования и предупреждения перфорации решетчатой пластинки при инструментальном вмешательстве. Только компьютерная томография позволяет оценить все вышеперечисленные анатомо-топографические особенности строения решетчатого лабиринта для планирования тактики оперативного вмешательства.

ЛИТЕРАТУРА/REFERENCES

1. Накатис Я.А., Кузнецов С.В. «Визуальная реальность» в ринологии // *Вестник Санкт-Петербургского университета*. 2008. Сер. 11. Прил. к вып 1. С. 118–127. [Nakatis Ya.A., Kuznetsov S.V. «Visual reality» in rhinology, *Bulletin of St. Petersburg University*, 2008, Ser. 11, Adj. to Issue 1, pp. 118–127 (In Russ.)].
2. Zapalac J.S., Marple B.F., Schwade N.D. Skull base cerebrospinal fluid fistulas: a comprehensive diagnostic algorithm // *Otolaryngol. Head neck surg*. 2002. Vol. 126, No. 6. P. 669–676.
3. Пискунов В.С., Пискунов И.С. *Клиническая анатомия решетчатой кости и решетчатого лабиринта*. Курск: Изд-во КГМУ, 2009. 170 с. [Piskunov V.S., Piskunov I.S. *Clinical anatomy of the ethmoid bone and ethmoid labyrinth*. Kursk: KSMU Publishing House, 2009, 170 p. (In Russ.)].
4. Гогниашвили Г., Хоземанн В. *Эндоназальная эндоскопическая хирургия придаточных пазух носа*. Туттлинген: Endo-press, 2007. 50 с. [Gogniashvili G., Hozemann V. *Endonasal endoscopic surgery of the paranasal sinuses*. Tuttlingen: Endo-Press, 2007, 50 p. (In Russ.)].
5. Капитанов Д.Н., Лопатин А.С., Потапов А.А. *Эндоскопическая диагностика и лечение назальной ликвореи*. М.: Практическая медицина, 2015. 212 с. [Kapitanov D.N., Lopatin A.S., Potapov A.A. *Endoscopic diagnosis and treatment of nasal liquorrhea*. Moscow: Publishing House Practical Medicine, 2015, 212 p. (In Russ.)].

Поступила в редакцию/Received by the Editor: *11.03.2020 г.*

Сведения об авторах:

Власова Мария Михайловна — кандидат медицинских наук, ассистент кафедры лучевой диагностики и терапии федерального государственного бюджетного образовательного учреждения высшего образования «Курский государственный медицинский университет» Министерства здравоохранения Российской Федерации; 305000, Курск, ул. Карла Маркса, д. 3; врач-рентгенолог отделения рентгеновской компьютерной томографии бюджетного медицинского учреждения «Курская областная клиническая больница» Комитета здравоохранения Курской области; 305007, Курск, ул. Сумская, д. 45-а; e-mail: musia1982@yandex.ru; SPIN-код: 6770–9014, ORCID: 0000–0001–9054–1916;

Пискунов Игорь Серафимович — доктор медицинских наук, профессор, главный внештатный специалист по лучевой и инструментальной диагностике департамента здравоохранения Курска и Курской области, профессор кафедры лучевой диагностики и терапии федерального государственного бюджетного образовательного учреждения высшего образования «Курский государственный медицинский университет» Министерства здравоохранения Российской Федерации; 305000, Курск, ул. Карла Маркса, д. 3; заведующий отделением рентгеновской компьютерной томографии бюджетного медицинского учреждения «Курская областная клиническая больница» Комитета здравоохранения Курской области; 305007, Курск, ул. Сумская, д. 45-а; e-mail: isp64@mail.ru;

Власова Любовь Всеволодовна — кандидат медицинских наук, доцент кафедры лучевой диагностики и терапии федерального государственного бюджетного образовательного учреждения высшего образования «Курский государственный медицинский университет» Министерства здравоохранения Российской Федерации; 305000, Курск, ул. Карла Маркса, д. 3; e-mail: vlasova027@yandex.ru;

Пискунов Виктор Серафимович — доктор медицинских наук, профессор, заведующий кафедрой оториноларингологии федерального государственного бюджетного образовательного учреждения высшего образования «Курский государственный медицинский университет» Министерства здравоохранения Российской Федерации; 305000, Курск, ул. Карла Маркса, д. 3; e-mail: piskunov08@rambler.ru, SPIN-код: 2575–9566;

Никитин Никита Александрович — кандидат медицинских наук, ассистент кафедры оториноларингологии федерального государственного бюджетного образовательного учреждения высшего образования «Курский государственный медицинский университет» Министерства здравоохранения Российской Федерации; 305000, Курск, ул. Карла Маркса, д. 3; врач-оториноларинголог ЛОР-отделения бюджетного медицинского учреждения «Курская областная клиническая больница» Комитета здравоохранения Курской области; 305007, Курск, ул. Сумская, д. 45-а; e-mail: nikitin_n_a@mail.ru, SPIN-код: 8544–4948.