ОРИГИНАЛЬНЫЕ СТАТЬИ

УДК 617.586-002.4-02:616.379-008.64-07

КОМПЛЕКСНАЯ ОЦЕНКА РАДИКАЛЬНОСТИ УДАЛЕНИЯ СУПРАТЕНТОРИАЛЬНЫХ ГЛИОМ

[1]Т. Н. Трофимова, [2]В. Е. Олюшин, [2]А. И. Порсаев, [2]Д. М. Ростовцев, [2]П. В. Лавровский
[1]Санкт-Петербургский государственный университет, Санкт-Петербург, Россия
[2]ФГБУ «РНХИ им. проф. А. Л. Поленова», Санкт-Петербург, Россия

COMPLEX ASSESEMENT OF RADICAL RESECTION OF SUPRATENTORIAL GLIOMAS

[1]T. N. Trofimova, [2]V. E. Olushin, [2]A. I. Porsayev, [2]D. M. Rostovtsev, [2]P. V. Lavrovsky
[1]Medical Faculty of St. Petersburg State University, St. Petersburg, Russia
[2]Russian Neurosurgical Institute n. a. prof. A. L. Polenov, St. Petersburg, Russia

Определение степени радикальности удаления глиальных опухолей, учитывая инфильтративный характер их роста и отсутствие четкой границы с неизмененной мозговой тканью, является сложной диагностической задачей. Имеющиеся в арсенале врачей современные методики интра- и послеоперационной диагностики до сих пор в ряде случаев не в состоянии определенно ответить на этот вопрос. Важность правильной оценки объема имеющихся остатков опухолевой ткани трудно переоценить, поскольку эта информация влияет на дальнейшее определение эффективности адъювантных методов лечения, а следовательно и на выбор оптимальной тактики. Целью данной публикации явилось сравнение информативности различных методов оценки радикальности удаления глиальных опухолей (мнение хирурга, интраоперационная ультразвуковая навигация, послеоперационная МРТ, оцененная визуально или методом полуавтоматической сегментации). В статье описаны результаты применения этих методов с учетом показателя интегральной тяжести состояния больных, при этом определено, что оценка МР-изображений путем полуавтоматической сегментации изображений позволяет наиболее объективно судить об объеме удаленной опухолевой ткани и наличии остатков опухоли.
Ключевые слова: супратенториальные глиомы, оценка радикальности резекции, полуавтоматическая сегментация, магнитно-резонансная томография.

Determination of the degree of radical removal of glial tumors, given the infiltrative growth and the absence of a clear boundary with intact brain tissue, is a very difficult diagnostic challenge. In the arsenal of modern techniques doctors intra and postoperative diagnosis are still in many cases are not able to definitely answer this question. The importance of a correct evaluation of the scope of existing remnants of tumor tissue is difficult to overestimate, as this information affects the further determine the effectiveness of adjuvant therapies, and hence the choice of the optimal tactics. The purpose of this publication was to compare the information content of different methods of evaluation of radical removal of glial tumors (opinion of the surgeon, intraoperative ultrasound navigation, postoperative MRI, evaluated visually or by semi-automatic segmentation). This article describes the results of the application of these methods with the index integaral severity of patients, while it is determined that the evaluation of MR images by semi-automatic image segmentation, provides the most objective judgment on the amount of tumor tissue removed and the presence of residual tumor.
Key words: supratentorial gliomas, assessment of radical resection, semi-automatic segmentation, MRI.

Введение. Поиск оптимального метода определения степени радикальности удаления глиальных опухолей и точной оценки остаточного объема опухоли имеет большое значение для определения прогноза лечения. Имеющиеся в арсенале практикующих врачей методы, такие как интраоперационная ультразвуковая навигация, КТ и МРТ имеют и достоинства, и недостатки [1–12].

Кроме этого, инфильтративный характер роста опухолей глиального ряда, отек окружающей мозговой ткани, использование во время операций гемостатических материалов, ишемические и геморрагические изменения могут снижать информативность исследований. Ошибки в трактовке послеоперационных изменений и оценке остаточного объема опухолевой ткани могут негативно сказаться

на определении прогноза и выборе оптимальной тактики лечения [13–23].

Актуальность определения степени радикальности удаления глиальных супратенториальных опухолей головного мозга в раннем послеоперационном периоде обусловлена наличием ряда существующих сложностей, в том числе связанных с фактором субъективной оценки. В литературе недостаточно освещены вопросы оценки полноты удаления глиом с учетом интегрального показателя тяжести состояния больных, а также факторов, влияющих на радикальность операции.

Широкое внедрение лучевой диагностики (рентгенологических методик, ультразвукового исследования, компьютерной и магнитно-резонансной томографии) во все сферы медицинской науки и практики определило необходимость правильной интерпретации диагностической эффективности используемых методик с позиции доказательной медицины [24, 25].

Цель исследования: объективизация степени радикальности удаления глиом полушарий большого мозга путем совершенствования нейрохирургического диагностического комплекса исследований для прогнозирования исходов лечения данных пациентов.

Материалы и методы исследования. Проведено комплексное клиническое и лабораторно-инструментальное обследование 102 пациентов с гистологически верифицированными первичными глиомами супратенториальной локализации. Все больные были пролечены в отделении хирургии опухолей головного и спинного мозга ФГБУ РНХИ им. проф. А. Л. Поленова Минздрава РФ за период 2008–2013 гг. Всем больным было выполнено хирургическое лечение в объеме костно-пластической трепанации черепа, микрохирургического удаления опухоли.

Нейрорадиологический диагностический комплекс до операции включал в себя проведение МРТ головного мозга с контрастным усилением в 92 (90%) наблюдениях, а в 6 (5,8%) случаях без введения парамагнетика. В 9 (8,8%) наблюдениях до хирургического удаления выполнена ПЭТ головного мозга с ^{11}C-метионином.

Ранний послеоперационный диагностический комплекс включал в себя: МРТ с контрастным усилением в 77 (75,5%), без введения парамагнетика — в 37 (36,2%) случаях. Сроки выполнения МР-исследования в раннем послеоперационном периоде: в 46 (45%) случаях в течение 24 часов, в 25 (24,5%) — в течение 48 часов, в 12 (11,7%) — в течение 72 часов. В одном случае (2%) МР-исследование удалось провести через 2 часа после операции.

Интраоперационную ультразвуковую навигацию проводили в три этапа: первый — ультразвуковая навигация до удаления образования (до вскрытия ТМО и после вскрытия ТМО); второй — ультразвуковой контроль процесса удаления опухоли; третий — ультразвуковая навигация в конце удаления образования. Интраоперационная ультразвуковая навигация на всех трех этапах была использована в 89 (87,2%) наблюдениях, на двух этапах (до удаления и в ходе операции) — в 7 (6,8%). В 6 (5,8%) случаях операция (по техническим причинам) выполнена без использования интраоперационной ультразвуковой навигации.

На основании полученных МР-изображений T2, FLAIR, T1и 3D SPGR с внутривенным введением парамагнетика в аксиальной плоскости нами была выполнена сегментация всех срезов МР-изображений периметрическим методом на рабочей станции с помощью программного обеспечения AW Volume Share 5.0 фирмы General Electric (США). После сохранения площадей всех срезов полуавтоматическим методом получен общий объем опухоли — (V_0, см^3). Следующим шагом на основании оптимизированному нами алгоритма был получен объем остаточной части опухоли — (V_1, см^3). Для получения объема удаленной части опухоли (V) из общего объема (V_1) вычитали объем остаточной опухоли (V_2). Соответственно, для получения процента удаленной опухоли воспользовались формулой:

$$V\% = \frac{V_0 - V_1}{V_1} \times 100 \quad .$$

Для лучшей визуализации на основании T1-SPGR ИП было построено 3D-изображение патологического образования.

С целью оптимизации результатов лечебно-диагностических процедур на основе разработанных нами алгоритмов систематизированного подхода все больные были разделены на четыре группы в зависимости от интегральной тяжести состояния. Интегральная тяжесть состояния — это сводный показатель, обобщающий группу из 43 дооперационных факторов. На основании данных клинико-неврологического осмотра, гистологической структуры, степени функциональной активности пациентов по шкале Karnofsky, результатов лабораторно-инструментальных методов исследования с применением статистического анализа был подобран интегральный показатель тяжести состояния больных. Разделение на группы выполнено по мере возрастания величины числового значения в зависимости от утяжеления общего состояния пациента, т. е. меньшее количественное значение этого показателя означало меньшую тяжесть состояния пациента (табл. 1).

Повышение значения, наоборот, свидетельствовало об ухудшении состояния. Величина изменения интегрального показателя (разница между после — и дооперационными данными) при улучшении принимала отрицательные значения, при ухудшении — положительные.

С целью оценки изменения состояния по сравнению с дооперационным периодом нами рассчитан интегральный показатель для послеоперационного периода с учетом клинико-неврологического, нейроофтальмологического обследования, результатов МРТ, ЭЭГ. Показатели нормированы по мере воз-

растания величины числового значения в зависимости от улучшения общего состояния пациента, т. е. наличие или выраженность какого-то показателя указывало на улучшение общего состояния больного в раннем послеоперационном периоде.

Проведенные статистические тесты показывали верность и справедливость применения получаемых результатов анализа к популяции с вероятностью $p=1-\alpha$крит=0,95.

Результаты и их обсуждение. Оценка радикальности удаления супратенториальных глиом проводилась с применением 4 методик (табл. 2). Из них в процессе операции: мнение хирурга и результаты интраоперационной ультразвуковой навигации. В послеоперационном периоде оценка радикальности удаления выполнена по результатам МРТ в течение 24–48 часов после операции и с использованием полуавтоматической сегментации МР-изображений, полученных на стандартных T1, T2, FLAIR импульсных последовательностях, а также T1-SPGR с контрастным усилением и/или без нее. При оценке степени радикальности были использованы следующие условные критерии: тотальное (удаление больше 95% опухоли), субтотальное (удаление 80–94% опухоли), частичное (удаление 50–79% опухоли), биопсия (удаление менее 50% опухоли).

В нашей работе, по мнению хирурга, тотальное удаление выполнялось в 33 (32,3%) случаях. Субтотальное удаление достигнуто в 44 (43,1%) наблюдениях. Частичное удаление выполнено у 23 (22,5%) пациентов. Удаление опухоли менее 50% объема выполнено в 2 (1,9%) случаях.

Таблица 1

Центры и стандартные отклонения кластеров по интегральной тяжести состояния

Параметр	Степень интегральной тяжести состояния по кластерам ($\hat{s}\mu$ и$\pm m\mu$)			
	$\hat{s}1$	$\hat{s}2$	$\hat{s}3$	$\hat{s}4$
Количественные показатели	5,65±1,32	9,62±0,96	13,01±0,92	16,86±1,63
Число пациентов	16	39	33	14

В сравниваемых группах радикальность удаления глиом варьировала (табл. 3).

Существенной разницы в оценке радикальности при тотальном удалении между сравниваемыми группами не выявлено. Эту разницу можно увидеть при субтотальном и частичном удалении. По мнению хирурга, во 2-й и 3-й группе субтотальное удаление было выполнено в 19 (48,7%) и 9 (56,5%) случаях. Обратное отношение можно увидеть при частичном удалении, так как в 3-й и 4-й группе пациентов частичное удаление, по мнению хирурга, было выполнено существенно реже, чем в 1-й и 2-й группах больных.

Таблица 2

Показатели оценки радикальности удаления глиом по результатам сравниваемых методик

Степень радикальности	Хирург (n=102)	Интраоперационная ультразвуковая навигация (n=89)	МРТ (n=90)	Полуавтоматическая сегментация (n=45)
Тотальное	33 (32,3%)	32 (36%)	29 (35%)	14 (31%)
Субтотальное	44 (43,1%)	36 (40,4%)	27 (29,6%)	3 (6,6%)
Частичное	23 (22,5%)	21 (23,8%)	32 (35%)	9 (20%)
Биопсия	2 (1,9%)	3 (2,2%)	—	19 (42,2%)

Таблица 3

Показатели оценки радикальности удаления глиом, по мнению хирурга, в сравниваемых группах

Группа	Степень радикальности			
	тотальное	субтотальное	частичное	биопсия
1-я (n=14)	5 (33,3%)	4 (28,5%)	5 (33,3%)	0
2-я (n=33)	11 (33,3%)	10 (30,3%)	11 (33,3%)	1 (3%)
3-я (n=39)	12 (30,7%)	19 (48,7%)	7 (17,9%)	1 (2,5%)
4-я (n=16)	5 (31,2%)	9 (56,5%)	2 (12,5%)	0

В 1-й группе пациентов между мнением хирурга о радикальности удаления объективными факторами (вовлечение магистральных сосудов в строму опухоли) установлена отрицательная корреляционная связь ($\alpha\leqslant0,05$; $r=-0,42$), а с субъективными факторами (очередность, время проведенной операции, опыт и темперамент хирурга) корреляционная связь была положительной ($\alpha\leqslant0,05$; $r=0,42$). В этой группе не выявлена значимая корреляционная связь между степенью радикальности операции и изменением состояния пациентов в послеоперационном периоде ($\alpha\leqslant0,05$; $r=0,02$). Во 2-й группе пациентов мнение хирурга о степени ради-

кальности коррелировало со следующими факторами: применение ретракторов и интраоперационной ультразвуковой навигации, прорастание опухоли в желудочковую систему, при этом корреляционная связь оказалась слабой ($\alpha \leqslant 0{,}05$; r=0,27). В 3-й группе отмечена слабая положительная корреляционная взаимосвязь со степенью злокачественности опухоли и тяжестью состояния больных, отрицательная — с применением ЭКоГ и интраоперационной ультразвуковой навигации ($\alpha \leqslant 0{,}05$; r=−0,29). В 4-й группе больных прорастание опухоли в желудочковую систему значительно повлияло на оценку степени радикальности хирургом ($\alpha \leqslant 0{,}05$; r=0,67).

В общей популяции выявлено, что степень злокачественности глиом имеет слабую положительную связь с применением ЭКоГ, результатом срочной биопсии. Граница опухоли с мозговым веществом имела отрицательную корреляционную связь с мнением хирурга ($\alpha \leqslant 0{,}05$; r=−0,16). То есть, по мере нарастания степени злокачественности опухоли хирург стремится удалять максимально, но при этом под влиянием вышеуказанных объективных и субъективных факторов меняет тактику радикальности. Доказано, что уровень тяжести состояния пациентов не влияет на оценку радикальности удаления опухоли хирургом.

По данным интраоперационной ультразвуковой навигации тотальное удаление глиом выполнено в 32 (34,7%), субтотальное — в 36 (39,1%), частичное — в 21 (22,8%) наблюдении. Удаление менее 50% опухолевой ткани (биопсия) по интраоперационной ультразвуковой навигации зарегистрировано в 3 (3,2%) случаях. Степень радикальности удаления по результатам интраоперационной ультразвуковой навигации в сравниваемых группах варьировала (табл. 4).

Приведенные в табл. 4 данные показывают, что в 4-й группе пациентов по результатам интраоперационной ультразвуковой навигации тотальное удаление выполнено в большинстве случаев, в отличие от остальных групп — 6 (50%) наблюдений. Субтотальное удаление констатировано, в частности, у пациентов 3-й группы — 17 (48,5%) пациентов, частичное — у первой в 5 (38,4%) случаях. Установлена корреляционная взаимосвязь между оценкой интраоперационной ультразвуковой навигации с факторами, влияющими на информативность метода: в 1-й группе пациентов с вовлечением магистральных сосудов в строму опухоли ($\alpha \leqslant 0{,}05$; r=0,42); во 2-й — с применением ретракторов, неоднородностью структуры, прорастанием опухоли в желудочковую систему ($\alpha \leqslant 0{,}05$; r=0,27), в 3-й — с гистологической структурой опухоли, применением ЭКоГ, опытом и темпераментом хирурга ($\alpha \leqslant 0{,}05$; r=0,34), в 4-й — с вовлечением магистральных сосудов ($\alpha \leqslant 0{,}05$; r=0,5).

Причинами расхождения в оценке радикальности резекции чаще всего являлись: нечеткость контуров опухоли, применение гемостатических материалов, вовлечение магистральных сосудов в строму опухоли, выраженность кровоснабжения, перифокального отека, нечеткие границы и гистологическая характеристика новообразования, наличие включений (некрозы, кровоизлияния, кальцинаты).

Оценка степени радикальности резекции супратенториальных глиом по МРТ в раннем послеоперационном периоде (24–72 часов) выполнена 90 (88,2%) больным из 102. В сравниваемых группах оценка степени радикальности удаления новообразований варьировала (табл. 5).

На основании данных табл. 5 видно, что тотальное удаление было зарегистрировано в частности у больных 1-й группы — в 5 (50%) случаях. При субтотальном удалении превалировала 3-я группа — в 14 (36,8%) случаях, при частичном удалении — 2-я группа — в 13 (48,1%) случаях. МРТ не выявила наблюдений удаления менее 50% исходного объема новообразования.

В настоящей работе были установлены корреляционные связи результатов оценки степени радикальности по МРТ в раннем послеоперационном периоде и факторов, влияющих на оценку: в 1-й группе интегральной тяжести больных установлена сильная корреляционная связь между оценкой МРТ и применением местных гемостатических материалов во время операции ($\alpha \leqslant 0{,}05$; r=0,6), с темпераментом хирурга ($\alpha \leqslant 0{,}05$; r=0,6). Во 2-й группе — со степенью радикальности по интраоперационной ультразвуковой навигации ($\alpha \leqslant 0{,}05$; r=0,5). Слабая корреляционная связь установлена с субъективными факторами (время, очередность операции и темперамент хирурга) ($\alpha \leqslant 0{,}05$; r=0,3). В 3-й группе — с оценкой интраоперационной ультразвуковой навигации ($\alpha \leqslant 0{,}05$; r=0,7) и отрицательная с опытом хирурга ($\alpha \leqslant 0{,}05$;

Таблица 4

Степень радикальности удаления опухоли по интраоперационной ультразвуковой навигации в сравниваемых группах

Группа	Степень радикальности удаления опухоли			
	тотальное	субтотальное	частичное	биопсия
1-я (n=13)	3 (23%)	5 (38,4%)	5 (38,4%)	—
2-я (n=28)	10 (35,7%)	9 (32,1%)	8 (28,5%)	1 (3,5%)
3-я (n=35)	11 (31,4%)	17 (48,5%)	6 (17,1%)	1 (2,8%)
4-я (n=12)	6 (50%)	4 (33,3%)	2 (16,6%)	—

r=−0,6). В 4-й группе — с оценкой интраоперационной ультразвуковой навигации ($\alpha \leqslant 0{,}05$; r=0,9), опытом хирурга и применением ретракторов во время операции ($\alpha \leqslant 0{,}05$; r=0,7).

Вычисление объема опухоли путем полуавтоматической сегментации на основании МР-изображений до операции и после удаления опухоли выполнено у 45 (44,1%) больных из 102 (табл. 6). Пациенты с множественными глиомами не были включены в процесс обработки МР-изображений. Тотальное удаление опухоли путем полуавтоматической сегментации зарегистрировано в 14 (31,1%) наблюдениях, субтотальное — в 3 (6,6%), частичное — в 9 (20%), удаление опухоли менее 50% от исходного объема (биопсия) — в 19 (42,2%) из 45.

Таблица 5

Оценка степени радикальности выполненного хирургического вмешательства по данным МРТ в сравниваемых группах

Группа	Степень радикальности удаления по результатам МРТ			
	тотальное	субтотальное	частичное	биопсия
1-я (n=10)	5 (50%)	2 (20%)	3 (30%)	—
2-я (n=27)	8 (29, 6%)	6 (22, 2%)	13 (48, 1%)	—
3-я (n=38)	13 (34, 1%)	14 (36, 8%)	11 (28, 9%)	—
4-я (n=15)	6 (40%)	5 (33, 3)	5 (33, 3%)	—

Таблица 6

Расчет степени радикальности удаления опухоли по полуавтоматической сегментации в сравниваемых группах

Группа	Степень радикальности удаления опухоли			
	тотальное	субтотальное	частичное	биопсия
1-я (n=8)	3 (37, 5%)	2 (25%)	1 (12, 5)	1 (12,5%)
2-я (n=10)	3 (30%)	—	1 (10%)	6 (60%)
3-я (n=19)	6 (31,5%)	1 (5,2%)	3 (15,7%)	9 (47,3%)
4-я (n=8)	2 (25%)	—	3 (37,5%)	3 (37,5%)

Данные табл. 6 указывают на неравномерное распределение результатов оценки радикальности по полуавтоматической сегментации. Тотальное удаление, в частности, зарегистрировано у больных 1-й группы в 3 (37,5%) случаях, субтотальное удаление не было диагностировано во 2-й и 4-й группах пациентов. При частичном удалении превалировала 4-я группа больных — в 3 (37,5%) случаях. Биопсия опухоли зарегистрирована, в частности, у пациентов 2-й группы — 6 (60%) наблюдений.

Причинами различий результатов между группами, по нашему мнению, явились: гистологическая структура опухоли, наличие перифокального отека, неоднородность стромы опухоли (с наличием кальцинатов, кист, кровоизлияний и некрозов), инфильтративный рост новообразования, при узловом росте — множество отрогов опухоли, отсутствие усиления на постконтрастных изображениях.

Оценка информативности применяемых методик с помощью принципов доказательной медицины. В качестве референсного метода принимали метод полуавтоматической сегментации МР-изображений, полученной в до- и раннем послеоперационном периоде. Оценка информативности применяемых методик включала определение чувствительности, специфичности, диагностической значимости и прогностической ценности положительных результатов (рис. 1).

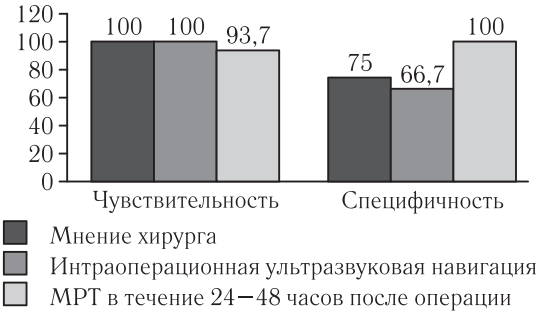

Рис. 1. Показатели чувствительности и специфичности применяемых методик.

В настоящей работе объяснением высокой чувствительности мнения хирурга и интраоперационной ультразвуковой навигации является проведение оценки радикальности непосредственно во время оперативного вмешательства, в том числе в условиях незначительных ишемических изменений в зоне хирургической манипуляции. Развитие постоперационных ишемических изменений, применение местных гемостатических материалов снижало чувствительность МРТ в раннем послеоперационном периоде ($\alpha \leqslant 0{,}05$; r=0,5).

Несмотря на высокую чувствительность интраоперационной ультразвуковой навигации, наибольшую специфичность имела МРТ в раннем послеоперационном периоде (в течение 24−48 часов).

Низкая специфичность интраоперационной ультразвуковой навигации, по нашему мнению, была связана с физическими свойствами методики, ограниченными возможностями, а также определенными трудностями во время сонографического обследования. Выявлено, что интраоперационная ультразвуковая навигация демонстрировала наиболее высокую диагностическую значимость в качестве доступного, удобного в применении метода, а также в выявлении остатков опухоли в случаях использования местных гемостатических материалов (рис. 2).

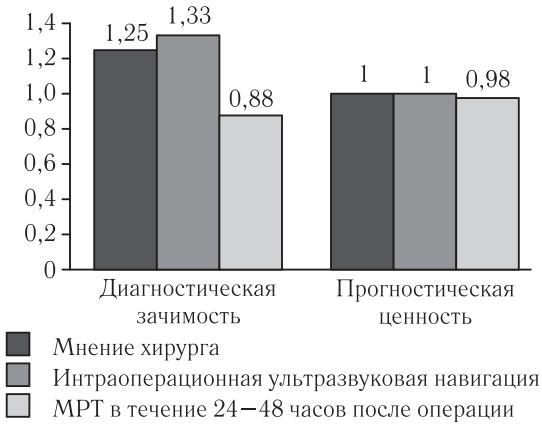

Рис. 2. Показатели диагностической значимости и прогностической ценности применяемых методик.

В настоящей работе из применяемых методик мнение хирурга и интраоперационная ультразвуковая навигация показали относительно высокую прогностическую ценность положительных результатов.

Выполнены расчеты прогнозных значений функционального исхода состояния пациентов (s1) в раннем послеоперационном периоде с помощью соотношения:

$$s1 = s - \Delta s \ ;$$

где: s — интегральная тяжесть общего состояния пациента до операции (прямо пропорциональна утяжелению состояния), Δs — уровень изменения s в результате выполненного хирургического лечения с учетом влияющих факторов (прямо пропорциональна к облегчению состояния). Задача сведена к построению математической модели Δs, раздельно для каждой группы интегральной тяжести ($\mu = 1 \div 4$), в зависимости от следующих показателей и факторов (табл. 7).

Для этого сначала были рассчитаны парные коэффициенты их корреляции с Δs и из дальнейших расчетов отсеяны те, у которых рассчитанная величина оказалась статистически незначимой при $\alpha \leqslant 0{,}05$. Общий вид линейной множественной регрессии соответствует следующему уравнению:

$$\Delta s = a0 + a1 \times s + a2 \times Z + a3 \times Rad(MPT) + \\ + a4 \times f1 + a5 \times f2 + \ldots + a24 \times f21 \ .$$

Таблица 7

Показатели и факторы описания Δs

№ п/п	Наименование показателя или фактора	Условное обозначение
1	Интегральная тяжесть общего состояния пациента до операции	s
2	Степень злокачественности опухоли	Z
3	Степень радикальности по оценке МРТ	Rad(MPT)
4	Применяемый гемостатический материал	f1
5	Глубина опухолевой ткани от коры мозга по УЗИ (мм) (до удаления)	f2
6	Применение интраоперационной ЭКоГ	f3
7	Применение интраоперационной фотодинамотерапии	f4
8	Продолжительность операции (в минутах)	f5
9	Время операции	f6
10	Срочная биопсия	f7
11	Очередность операции	f8
12	Опыт хирурга	f9
13	Темперамент хирурга	f10
14	Объем кровопотери (мл)	f11
15	Применение внепроекционных доступов	f12
16	Применение ретракторов	f13
17	Вовлечение магистральных сосудов в строму опухоли	f14
18	Степень выраженности кровоснабжения опухоли	f15
19	Перифокальный отек	f16
20	Структура опухоли	f17
21	Прорастание опухоли в желудочки и жизненно-важные структуры мозга	f18
22	Наличие включений	f19
23	Граница опухоли с мозговым веществом	f20
24	Применение интраоперационной нейронавигации	f21

Значения коэффициентов, построенных раздельно для каждой из четырех групп, моделей, а также значения множественного коэффициента корреляции (r_{mn}) и коэффициента аппроксимации (r^2) приведены в табл. 8.

Показатели прогноза послеоперационного функционального исхода, рассчитанные для значений центров сравниваемых групп, приведены в табл. 9.

Из табл. 9 видно, что у пациентов 1-й группы возможно прогнозировать наилучший функциональный исход в раннем послеоперационном периоде. На основании разработанной регрессионной модели для прогноза функционального исхода достаточно наличие следующих факторов: состояние пациентов при поступлении, степень злокачественности опухоли, степень радикальности удаления, применение местных гемостатических материалов во время операции, результат срочной биопсии, очередность выполненной операции, темперамент хирурга, неоднородность структуры новообразования, нечеткие границы опухоли с мозговым веществом. Выявлено, что вышеуказанные факторы оказывают существенное влияние на функциональный исход, т. е. имеет место многофакторная функциональная связь ($\alpha \leqslant 0{,}05$; $r^2=1$).

Во 2-й группе пациентов прогноз благоприятного функционального исхода имеет приоритет более высокий, чем в 3-й. Однако $r^2=0{,}57$ свидетельствует о необходимости дальнейших уточнений путем анализа новых данных в будущих исследованиях. При этом для прогноза функционального исхода достаточно присутствие следующих факторов: степень злокачественности новообразования, степень радикальности удаления, применение местных гемостатических материалов, результат срочной биопсии, очередность проводимой операции, применение внепроекционных доступов и ретракторов при удалении опухоли, вовлечение магистральных сосудов в строму опухоли, выраженность перифокального отека. Прорастание патологического образования в жизненно-важные структуры мозга, а также применение интраопера-

Таблица 8

Значения коэффициентов раздельно для каждой из четырех групп, моделей, значения множественного коэффициента корреляции (r_{mn}) и коэффициента аппроксимации (r^2)

№ п/п	Показатель или фактор	Коэффициенты модели	Значения коэффициентов в разрезе групп тяжести $\hat{s}\mu$			
			$\hat{s}1$	$\hat{s}2$	$\hat{s}3$	$\hat{s}4$
1	2	3	4	5	6	7
0	Св.член	a0	−2,51298	−0,46359	9,4159	12,0249
1	s	a1	0,824969	−0,08536	−0,56776	−0,57471
2	Z	a2	−0,65547	0,117567	−0,837724	0,764368
3	Rad(MPT)	a3	−0,1732	−0,14131	1,2359	0,109195
4	f1	a4	0	6,490087	−4,925	0
5	f2	a5	0,040474	0,001064	−0,0485	0
6	f3	a6	−0,43492	0	0,48354	−1,48851
7	f4	a7	0	0	−0,5552	0
8	f5	a8	0,023279	0	0,00894	0
9	f6	a9	0	0	0	0
10	f7	a10	0	0,941559	0	0
11	f8	a11	3,645039	1,432581	0	0,850575
12	f9	a12	0	0	1,35373	0
13	f10	a13	−1,79778	−0,00059	0	0
14	f11	a14	−0,00659	0,000385	0	0
15	f12	a15	0	0,952771	−1,1285	0,189655
16	f13	a16	0	−0,68938	−6,7009	0
17	f14	a17	0	1,117027	0,32323	0
18	f15	a18	0	0	0	0
19	f16	a19	0	−0,70585	5,2344	0
20	f17	a20	−5,89365	0	−2,4674	0
21	f18	a21	0	0,119371	−1,73254	−1,61877
22	f19	a22	0	0	0	0
23	f20	a23	−0,20023	0	−0,34025	−3,87356
24	f21	a24	0	−4,67147	0	0
25		Rmn	1	0,760976	0,856	1
26		RI	1	0,579085	0,733	1

ционной ультразвуковой навигации имели существенное значение в изменении состояния и функционального исхода. С помощью регрессионной модели возможно с точностью 57% предполагать хороший функциональный исход для этой группы.

Таблица 9

Показатели прогноза функционального исхода в сравниваемых группах

Группа	Состояние до операции, s	Изменение состояния после операции, Δs	Функциональный исход, s1=s-Δs	Точность, %
1-я	5,65	1,697	3,953	100
2-я	9,62	1,428	8,192	57
3-я	13,01	0,555	12,455	73
4-я	16,86	−0,776	17,636	100

В 3-й группе пациентов на основании регрессионной модели можно спрогнозировать незаметное улучшение состояния пациентов и благоприятный функциональный исход с точностью 73% ($\alpha \leqslant 0{,}05$; $r^2=0{,}73$). Следует учитывать, что на функциональный исход оказывало влияние наличие ряда факторов (показатель интегральной тяжести в раннем послеоперационном периоде, показатель интегральной тяжести пациентов до операции, степень злокачественности опухоли, степень радикальности удаления, применение местных гемостатических материалов, применение ЭКоГ, продолжительность проводимой операции, опыт хирурга, применение внепроекционных доступов и ретракторов, вовлечение магистральных сосудов в строму опухоли, выраженность кровоснабжения и неоднородность структуры новообразования, прорастание опухоли в жизненно-важные структуры мозга, а также нечеткость границы опухоли с мозговым веществом).

В 4-й группе пациентов построенная регрессионная модель прогнозирует незаметное ухудшение состояния пациентов с точностью 100% ($\alpha \leqslant 0{,}05$; $r^2=1$). Для прогнозирования функционального исхода достаточно наличия влияния следующих факторов: показатель интегральной тяжести состояния до операции, степень злокачественности опухоли, применение ЭКоГ, очередность проводимой операции, применение внепроекционных доступов, прорастание опухоли в жизненно-важные структуры мозга, нечеткость границы новообразования с мозговым веществом.

Значения Δs и s в табл. 8 показывают высокую отрицательную корреляцию между собой ($\alpha \leqslant 0{,}05$; $r=-0{,}958$), что еще раз доказывает адекватность применяемого математического аппарата к исследуемому процессу.

Таким образом, у больных с наилучшими и наихудшими состояниями при поступлении в стационар лечащему врачу следует обратить особое внимание при планировании тактики лечения. Планирование и прогнозирование лечебно-диагностических мероприятий при лечении на основании систематизированного подхода позволяет улучшить качество лечения, уменьшить вероятность развития возможных грубых послеоперационных осложнений у пациентов с супратенториальными глиомами.

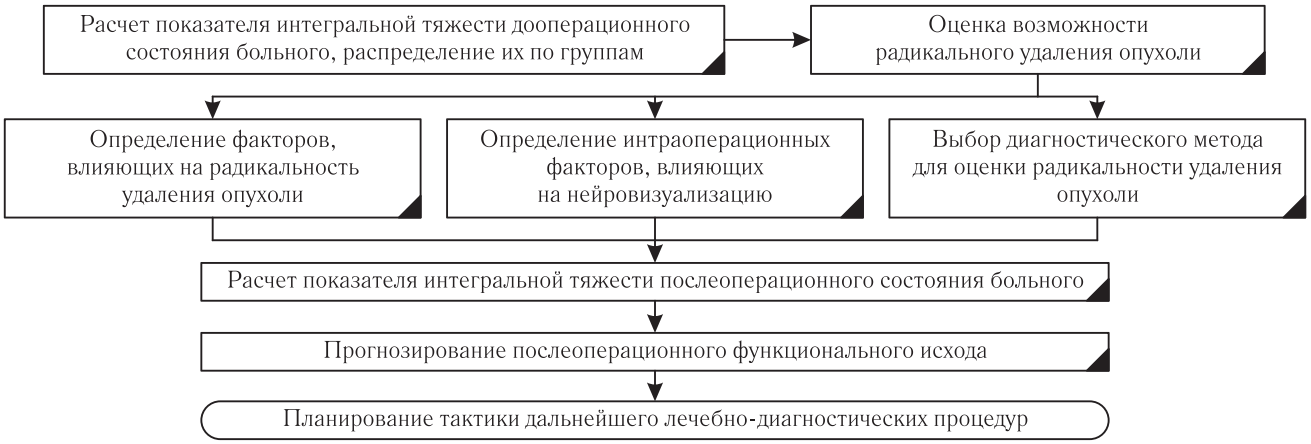

Схема. Алгоритм комплексной оценки степени радикальности удаления супратенториальных глиом.

Выводы. На основании полученных результатов можно сделать заключение о том, что совместное применение метода полуавтоматической сегментации и синтетического интегрального показателя тяжести состояния больного при оценке степени радикальности удаления супратенториальных глиом снижает вероятность субъективных заключений.

Нами предложен алгоритм оказания медицинской помощи пациентам с супратенториальными глиомами, учитывающий интегральную тяжесть состояния, имеющую объективную платформу (схема).

ЛИТЕРАТУРА

1. *Трофимова Т. Н.* Лучевая диагностика очаговых поражений головного мозга: автореф. дис. ... дра мед. наук / Т. Н. Трофимова.— СПб., 1998.— 21 с.
2. *Трофимова Т. Н.* Постпроцессинговая обработка при структурном анализе МРТ-изображений головного мозга / Т. Н. Трофимова, Е. П. Магонов, Ю. В. Назинкина // Профессор В. М. Бехтерев в наше время.— СПб.: Политехника, 2012.— С. 405–415.
3. *Трофимова Т. Н.* Современные стратегии лучевой диагностики при первичных опухолях головного мозга / Т. Н. Трофимова, Е. А. Трофимов // Практ. онкол.— 2013.— № 3.— С. 141–147.
4. *Порсаев А. И.* Возможности современных методов нейровизуализации при оценке степени радикальности удаления глиальных супратенториальных опухолей. Обзор литературы / А. И. Порсаев, В. Е. Олюшин, Т. Н. Трофимова и др. // Рос. нейрохир. журн. им. проф. А. Л. Поленова.— 2013.— Т. V, № 3.— С. 65–71.
5. *Порсаев А. И.* Сравнительный анализ информативности магнитно- резонансной томографии и УЗИ при оценке степени радикальности удаления супратенториальных глиом в раннем послеоперационном периоде / А. И. Порсаев, В. Е. Олюшин, Т. Н. Трофимова и соавт. // Рос. нейрохир. журн. им. проф. А. Л. Поленова.— 2013.— Т. V, № 4.— С. 33–39.
6. *Sigel B.* Operative Ultrasonography / B. Sigel.— 2nd ed.— New York: Raven Press, 1993.— 198 p.
7. *Bonnie J. N.* Brain Tumor Volume Measurement: Comparison of Manual and Semiautomated Methods / J. N. Bonnie, B. F. Melanie, C. M. Carolyn et al. // Radiology.— 1999.— Vol. 212.— P. 811–816.
8. *Turazzi S.* Role of surgery in gliomas of cerebral hemispheres in adults / S. Turazzi, C. Licata // Forum (Genovo).— 2000.— Vol. 10, № 2.— P. 84–92.
9. *Hentschel S. J.* Optimizing outcomes with maximal surgical resection of malignant gliomas / S. J. Hentschel, R. Sawaya // Cancer control.— 2003.— Vol. 10 (2).— P. 109–114.
10. *De Benedictis A.* Awake mapping optimizes the extent of resection for low–grade gliomas in eloquent areas / A. De Benedictis, S. Moritz-Gasser, H. Duffau // Neurosurgery.— 2010.— Vol. 66, № 6.— P. 1074–1084.
11. *Скворцова Т. Ю.* Современные проблемы мониторинга лечения церебральных глиом и возможности повышения точности диагностики при помощи ПЭТ с метионином / Т. Ю. Скворцова, З. Л. Бродская, Ж. И. Савинцева, А. Ф. Гурчин // Лучевая диагностика и терапия.— 2014.— № 2 (5).— С. 5–16.
12. *Махнев В. В.* Опыт первичного послеоперационного лечения больных первичными опухолями головного мозга в Свердловском областном онкологическом диспансере / В. В. Махнев, М. А. Журавлева, А. С. Шершевер, Т. Н. Трофимова // Лучевая диагностика и терапия.— 2014.— № 2 (5).— С. 61.
13. Современные технологии и клинические исследования в нейрохирургии / Под ред. А. Н. Коновалова.— Т. 3.— М., 2012.— 320 с.
14. *Мартынов Б. В.* Комбинированное хирургическое лечение глиальных новообразований головного мозга с использованием комплекса современных методов нейровизуализации в военных лечебных учреждениях: автореф. дис. ... д–ра. мед. наук / Б. В. Мартынов.— СПб., 2012.— 41 с.
15. *Савченко А. Ю.* Глиомы головного мозга (эпидемиология, диагностика, дифференцированное лечение и реабилитация) / А. Ю. Савченко.— Омск: Изд-во ОмГУ, 1997.— С. 124 –129.
16. *Пронин И. Н.* КТ и МРТ диагностика супратенториальных астроцитом: автореф. дис. ... д-ра мед. наук / И. Н. Пронин.— М., 1998.— 26 с.
17. *Шашков К. В.* Послеоперационная оценка радикальности удаления астроцитарных глиом головного мозга (КТ и МРТ диагностика): дис. ... канд. мед. наук / К. В. Шашков.— М., 2010.— 90 с.
18. *Васильев С. А.* Оптимизация хирургического лечения опухолей и каверном головного мозга с применением интраоперационных методов нейровизуализации и криодеструкции: автореф. дис. ... канд. мед. наук / С. А. Васильев.— М., 2010.— 38 с.
19. *Усатов С. А.* Исследование перифокальной зоны глиом полушарий головного мозга с целью оптимизации их лечения. Автореферат дис. ... д–ра мед. наук / С. А. Усатов.— Киев, 2002.— С. 38.
20. *Greenberg M. S.* Handbook of Neurosurgery / M. S. Greenberg.— New York, 2010.— P. 607.
21. *Iftekharuddin K. M.* Statistical analysis of fractal-based brain tumor detection algorithms / K. M. Iftekharuddin // Magnetic Resonance Imaging.— 2005.— Vol. 23.— P. 671–678.
22. *Koray O.* Using intraoperative dynamic contrast-enhanced T1-weighted MRI to identify residual tumor in glioblastoma surgery / O. Koray // J. neurosurg.— 2014.— Vol. 120, № 1.— P. 60–66.
23. *Artzi M.* FLAIR lesion segmentation: Application in patients with brain tumorsand acute ischemic stroke / M. Artzi // Eur j rad.— 2013.— Vol. 82.— P. 1512–1518.
24. *Васильев А. Ю.* Анализ данных лучевых методов исследования на основании принципов доказательной медицины / А. Ю. Васильев, А. Ю. Малый, Н. С. Серова.— М.: ГЕОТАР-Медиа, 2008.— С. 4–20.
25. *Королюк И. П.* Основы медицинской информатики / И. П. Королюк.— Самара: ООО Офорт, 2006.— 249 с.

Поступила в редакцию: *7.03.2015 г.*

Контакт: *Трофимова Татьяна Николаевна,, Trofimova-TN@avaclinic.ru*