

УДК 616-073.75

## ПРЕДУПРЕЖДЕН — ЗНАЧИТ ВООРУЖЕН: ОСОБЕННОСТИ МРТ-ИССЛЕДОВАНИЯ ПРИ БОЛЕЗНИ ХИРАЯМА

<sup>1</sup>Е. И. Кремнева, <sup>1</sup>А. А. Воробьева, <sup>1</sup>Л. С. Адарчева, <sup>1</sup>Р. Н. Коновалов, <sup>1</sup>А. С. Суслин,  
<sup>1</sup>М. В. Кротенкова, <sup>1</sup>М. Н. Захарова, <sup>1</sup>Д. А. Гришина, <sup>1</sup>А. Л. Антелова, <sup>1</sup>В. В. Брюхов,  
<sup>2</sup>А. В. Терехов

<sup>1</sup>Научный центр неврологии, Москва, Россия

<sup>2</sup>1-я Республиканская клиническая больница Министерства здравоохранения Удмуртской  
Республики, г. Ижевск, Россия

## FOREWARNED IS FOREARMED: MRI PRACTICAL ASPECTS IN HIRAYAMA DISEASE

<sup>1</sup>E. I. Kremneva, <sup>1</sup>A. A. Vorobyeva, <sup>1</sup>L. S. Adarycheva, <sup>1</sup>R. N. Konovalov, <sup>1</sup>A. S. Suslin,  
<sup>1</sup>M. V. Krotenkova, <sup>1</sup>M. N. Zakharova, <sup>1</sup>D. A. Grishina, <sup>1</sup>A. L. Antelava, <sup>1</sup>V. V. Bryukhov,  
<sup>2</sup>A. V. Terehov

<sup>1</sup>Research Center of Neurology, Moscow, Russia

<sup>2</sup>The first Republican clinical hospital of Ministry of health of the Udmurt Republic, Izhevsk, Russia

© Коллектив авторов, 2015 г.

Болезнь Хираяма — заболевание, встречающееся преимущественно у жителей Японии и Юго-Восточной Азии и характеризующееся односторонней (реже — асимметричной двусторонней) прогрессирующей мышечной слабостью и неврогенными атрофиями мышц кисти и предплечья (миотомы C<sub>7</sub>, C<sub>8</sub> и Th<sub>1</sub>). При МРТ-исследовании выявляется ряд характерных признаков как в стандартной укладке (изменение шейного лордоза, отсутствие прилегания задних отделов дурального мешка к дужкам позвонков, локальная атрофия спинного мозга с его асимметричным уплощением и повышением интенсивности МР-сигнала от его структуры на нижнешейном уровне), так и в положении максимального сгибания (смещение кпереди задней стенки дурального мешка на нижнешейном уровне, расширение заднего эпидурального пространства). В статье представлены пять случаев БХ у жителей Российской Федерации с подробным описанием МРТ-признаков заболевания и рекомендациями по проведению МРТ-исследования у пациентов с подозрением на БХ.

**Ключевые слова:** болезнь Хираяма, МРТ, атрофия спинного мозга.

Hirayama disease (HD) is a rare neurological condition typically thought to be endemic for South Asia and Japan region. Disease is characterized by juvenile muscular atrophy of unilateral distal upper extremity with benign course. MRI of the cervical spine is the way to confirm HD in clinically supposed case. Some typical MR-signs can be visualized in neutral position (abnormal cervical curvature, loss of attachment between the posterior dural sac and subjacent lamina, localized lower cervical cord atrophy with asymmetric spinal cord flattening and hyperintensity) and in flexion position (anterior shifting of the posterior dura and posterior epidural space enlargement). Here we describe 5 HD cases in Russian population with a detailed MRI description and MRI protocol recommendations in case of HD suspicion.

**Key words:** Hirayama disease, MRI, cervical cord atrophy.

**Введение.** В настоящее время найдется не так много людей, которые не проходили процедуру магнитно-резонансной томографии (МРТ) шейного отдела позвоночника по поводу болей в шее и целого спектра заболеваний с поражением как самого позвоночного столба, так и спинного мозга. Стандартный МРТ-протокол включает в себя исследование в нейтральном положении обследуемого лежа на спине. Однако есть заболевания, при которых отклонение от стандартного протокола и использование специальных укладок уже после первого режима сканиро-

вания позволяет поставить правильный диагноз, и одно из них — болезнь Хираяма.

Болезнь Хираяма (БХ), или непрогрессирующая ювенильная фокальная амиотрофия дистальной части верхней конечности, была впервые описана японским врачом К. Нираяма в 1959 году [1]. Заболевание характеризуется односторонней или асимметричной двусторонней прогрессирующей мышечной слабостью и неврогенными атрофиями мышц кисти и предплечья (миотомы C<sub>7</sub>, C<sub>8</sub> и Th<sub>1</sub>), отсутствием нарушения чувствительности указанных

областей. Двустороннее симметричное поражение отмечается примерно в 10% случаев [2]. После нескольких лет прогрессирования обычно происходит спонтанная стабилизация симптомов. Наибольшая частота заболеваемости отмечается среди жителей Японии, Индии и Юго-Восточной Азии [3], хотя в литературе периодически появляются данные о случаях БХ среди жителей европейских стран [4, 5], Северной Америки [6]. Подавляющее большинство пациентов — мужчины (соотношение мужчины/женщины примерно 7:1) молодого возраста (от подросткового до 30 лет) [2]. К наиболее часто встречающимся проявлениям заболевания (более чем у 80% пациентов) относятся усиление пареза на холоде и иррегулярный тремор (миниполимиоклонус) при разгибании пальцев, реже (у 40% пациентов) отмечаются мышечные подергивания в покое, особенно на ранних стадиях заболевания. Прогрессирование указанных выше двигательного дефицита и мышечной атрофии у 90% пациентов замедляется в течение 5 лет от момента появления симптоматики с выходом на клиническое плато [7].

Описание случаев БХ с момента ее открытия носило чисто клинический и электрофизиологический характер вплоть до 1982 года, когда стало возможным проведение аутопсии у 38-летнего пациента с мышечной атрофией и слабостью дистальных отделов левой верхней конечности (усиливающейся на холоде), начавшейся в возрасте 15 лет. Мужчина скончался от рака легкого, что позволило К. Нираюата и коллегам увидеть морфологический субстрат выявляемых при жизни изменений: асимметричное (преимущественно левостороннее) уплощение нижнешейного отдела спинного мозга в переднезаднем направлении (особенно на уровне  $C_{VI}-C_{VII}$ ) с ишемическими и атрофическими изменениями клеток передних рогов спинного мозга [8]. Это свидетельство фокальной ишемической полиомиелопатии на шейном уровне побудило нейрорентгенологов к поиску анатомических и патофизиологических предпосылок, лежащих в основе БХ. Первые работы по данному направлению включали в себя такие методы исследования, как рентгеновская миелография и КТ-миелография [9]. Однако наибольший вклад в постановку диагноза и понимание патогенеза заболевания привнесла МРТ, с тех пор как она стала широко применяться в рутинной клинической практике с конца 1980-х годов. Характерные МР-признаки БХ выявляются при динамическом исследовании, сначала в нейтральном положении пациента, а затем в положении сгибания шейного отдела позвоночника.

**Протокол МРТ-исследования.** Оптимальный протокол МР-сканирования при подозрении на наличие БХ должен включать, как уже отмечалось выше, исследование в нейтральном положении с последующей гиперфлексией шейного отдела позвоночника. Режимы, проводимые в нейтральном положении,

включают в себя: сагиттальные T1 спин-эхо взвешенные изображения (ВИ), T2 турбо-спин-эхо ВИ, T2 градиентное эхо, а также МР-миелографию в сагиттальной и коронарной плоскостях. В положении максимального сгибания нужно сделать сагиттальные T1 спин-эхо ВИ с подавлением сигнала от жировой ткани и без него, режим T2 градиентное эхо, сагиттальные и аксиальные T2 турбо-спин-эхо ВИ, МР-миелографию в сагиттальной и коронарной плоскостях [10]. Полный протокол предполагает внутривенное контрастирование с последующим получением T1 спин-эхо ВИ в сагиттальной и аксиальной плоскостях. Максимально возможное сгибание шеи достигается следующим образом: в положении лежа на столе томографа пациента просят поднять голову как можно выше, а затем дотронуться подбородком до груди. При этом плечи отводят как можно ниже, после чего под шею и плечи подкладывают валик соответствующей высоты. В большинстве случаев при подобном исследовании предпочтение отдается использованию мягкой шейной катушки. Важно не нарушать данную технику, поскольку при наличии только приведения подбородка к груди без сгибания шейного отдела позвоночника получаемая информация может быть недостаточна для подтверждения диагноза [11].

При оценке полученных изображений обращают внимание на следующие признаки [10].

1. Локальная атрофия нижнешейного отдела спинного мозга (уровень  $C_{IV}-C_{VII}$ ), под которой подразумевается уменьшение толщины спинного мозга по сравнению с выше- и нижележащими его отделами на сагиттальных изображениях (подтверждаемое на аксиальных срезах).

2. Асимметричное уплощение спинного мозга на уровне атрофии, оцениваемое на аксиальных срезах, и обозначающее уплощение без сужения или облитерации прилежащего субарахноидального пространства. Нормальный спинной мозг на аксиальных срезах имеет форму эллипса, при асимметричном уплощении — грушевидную форму, при симметричном уплощении — треугольную [12].

3. Патологический изгиб шейного лордоза. Изгиб шейного отдела позвоночника определяется по соотношению двух линий: линии, проводимой вдоль задней поверхности тел позвонков  $C_{III}-C_{VI}$  (линия 1), и линии, проводимой от задненижнего края тела позвонка  $C_{II}$  до задненижнего края тела позвонка  $C_{VII}$  (линия 2) (рис. 1). Для шейного лордоза в норме характерно отсутствие пересечения линий, причем линия 2 лежит кзади от линии 1. При патологических изменениях (выпрямленном лордозе или патологическом кифозе) часть или вся линия 1 совпадает или пересекает линию 2, или даже линия 2 находится кпереди от линии 1 (см. рис. 1) [13].

4. Отсутствие интимного прилегания задних отделов дурального мешка к соответствующей поверхности дужек позвонков на протяжении более чем  $1/3$  от всей зоны соприкосновения.

5. Смещение задней поверхности дурального мешка кпереди.

6. Наличие выраженного эпидурального компонента с множественными участками выпадения МР-сигнала, соответствующими венозному сплетению, интенсивно накапливающего контрастное вещество.

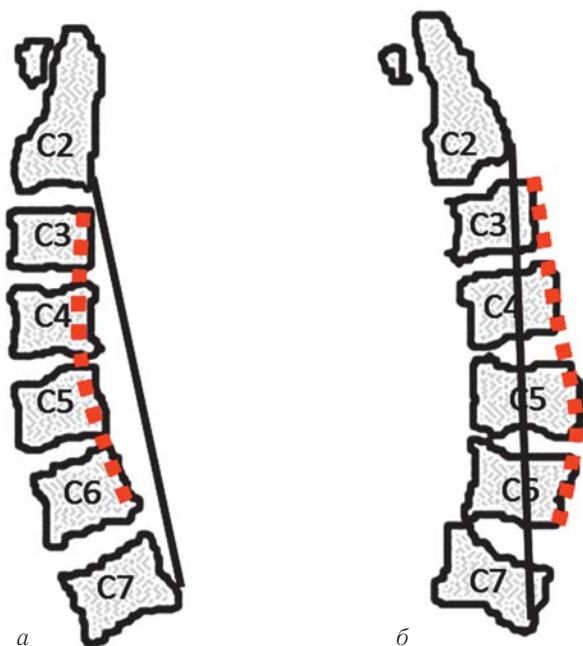


Рис. 1. Изгиб шейного отдела в норме (физиологический лордоз) (а) и при кифотической деформации (б). Красная пунктирная линия — линия 1, серая сплошная линия — линия 2. Пояснения в тексте.

7. Наличие интрамедуллярных изменений (повышение интенсивности МР-сигнала в режиме Т2-ВИ) на уровне  $C_V-C_{VI}-C_{VII}-Th_I$ .

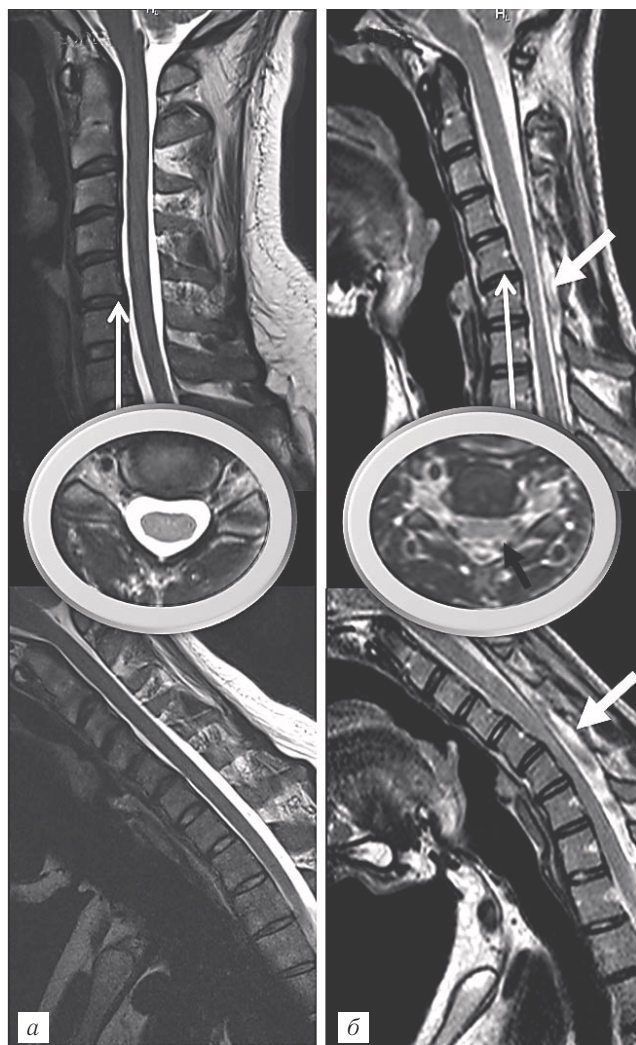
**МРТ шейного отдела позвоночника в положении сгибания.** В положении пациента лежа на спине с максимальным сгибанием шеи четко определяется смещение кпереди задней стенки дурального мешка на нижнешейном уровне, что является основным признаком и первичным патогенетическим звеном БХ (рис. 2, б). Точные причины подобных изменений не ясны. Сам К. Нирауата и большинство авторов объясняют их диспропорциональным ростом позвоночного столба и содержимого позвоночного канала, особенно дурального мешка, в пубертатном периоде [3]. Спен и соавт. [14] объясняют этот феномен следующим образом. Твердая мозговая оболочка в позвоночном канале представляет собой свободно располагающуюся структуру, которая закреплена в нем в зонах выхода нервных корешков и в двух местах прикрепления к перисту: на уровне большого затылочного отверстия, а также задней поверхности тел позвонков  $C_{II}$  и  $C_{III}$ , и на уровне копчика [15]. На остальном протяжении дуральный мешок свободно подвешен и окружен эпидуральной жировой клетчаткой, венозными сплетениями и элементами соединительной ткани [15]. Во время разгибания шеи твердая мозговая оболочка на шейном уровне

находится в ненатянтом состоянии и собрана в поперечные складки наподобие гармошки [16]. При сгибании шеи оболочка натягивается, поскольку длина позвоночного канала на шейном уровне увеличивается. Разница в длине между двумя крайними положениями сгибания и разгибания от уровня первого грудного позвонка  $Th_I$  до вершины атласа составляет 1,5 см по передней стенке канала и 5 см — по задней стенке [16]. В норме указанные выше особенности строения твердой мозговой оболочки позволяют компенсировать увеличение длины позвоночного канала и, несмотря на разглаживание ее складок, оболочка остается в тесном контакте со стенками канала без смещения ее кпереди. При БХ в разогнутом состоянии твердая мозговая оболочка не образует складок из-за дисбаланса роста позвонков и оболочки и, следовательно, не может компенсировать увеличение длины канала при сгибании. Это ведет к сужению дурального мешка и смещению его задней стенки кпереди с последующей компрессией спинного мозга. Хроническая компрессия может приводить к микроциркуляторным нарушениям в бассейне кровоснабжения передней спинальной артерии или в передних отделах спинного мозга, что, в свою очередь, ведет к ишемии и некрозу передних рогов.

Однако только описанная теория не объясняет асимметрию вовлечения спинного мозга. К. Shinomiya и соавт. [17] предложили теорию «фактора задних эпидуральных связок». Анатомически выделяют два вида задних эпидуральных связок между твердой мозговой оболочкой и желтыми связками. Одни представляют собой тонкие эластичные связки, тогда как другие — крупные связки (около 1–3 мм в диаметре). Наибольшее их количество отмечается на уровне позвонков  $C_I-C_{II}$ , ниже позвонка  $C_{II}$  их плотность уменьшается и на уровне позвонков  $C_{VI}-C_{VII}$  выявляются отдельные редкие волокна [18]. Высказывалось предположение о том, что эти связки могут помогать твердой мозговой оболочке не отдаляться от желтых связок. Поэтому неравномерное их распределение или отсутствие может приводить к асимметричному сдавлению спинного мозга смещенным кпереди дуральным мешком. Также ряд авторов в качестве механизмов развития заболевания предлагают повторные субклинические травмы шейного отдела позвоночника с последующими хроническими нарушениями кровообращения в микроциркуляторном русле на фоне интенсивных физических нагрузок [19] или даже повышение уровня общего иммуноглобулина IgE в сыворотке крови, приводящее к повышенной агрегации тромбоцитов с последующими повторными нарушениями микроциркуляции, в том числе в передних отделах спинного мозга [20].

Наряду с описанным выше смещением задней стенки дурального мешка кпереди, при МРТ-исследовании в положении максимального сгибания шеи также отчетливо определяется хорошо накапливаю-

щая контрастное вещество серповидной формы масса в заднем эпидуральном пространстве на нижнешейном уровне с мелкими криволинейными зонами выпадения сигнала внутри (см. рис. 2, б). Масса полностью или большей частью исчезает при возвращении шеи в нейтральное положение, подтверждая таким образом, что представляет собой скопление заднего внутреннего позвоночного венозного



**Рис. 2.** МРТ-изображения шейного отдела позвоночника в норме (а) и у пациента с болезнью Хираяма — БХ (б, пациент К.). Т2-ВИ, сагиттальная проекция: верхний ряд — исследование в нейтральном положении, нижний ряд — в положении максимального сгибания шеи. Также представлены аксиальные срезы (Т2-ВИ) на уровне межпозвоночного диска  $C_5-C_6$ . Черная стрелка — задняя стенка дурального мешка, отстоящая от передней поверхности дужек позвонков в нейтральном положении. Толстая белая стрелка — наличие выраженного эпидурального компонента с множественными участками выпадения МР-сигнала, соответствующими венозному сплетению; у данного пациента компонент присутствует и в нейтральном положении, но значительно увеличивается при сгибании шеи. Также на рис. б отмечается локальная атрофия спинного мозга на уровне  $C_5-C_7$  с его уплощением, отчетливо визуализируемым на аксиальном срезе. При сгибании передняя поверхность указанного сегмента спинного мозга прилежит к задней поверхности тел позвонков  $C_5-Th_1$ .

сплетения. Участки выпадения МР-сигнала как раз и представляют собой расширенные вены, что было доказано В. Elsheikh и соавт. при помощи эпидуральной венографии [21]. Выделяют несколько патогенетических механизмов подобного кровенаполнения указанных венозных сплетений [12, 22]:

1) отрицательное давление в задних отделах позвоночного канала, возникающее при смещении дурального мешка кпереди, приводит к усилению тока крови в заднее венозное сплетение;

2) одновременно с этим смещенная кпереди твердая мозговая оболочка сдавливает переднее внутреннее позвоночное венозное сплетение, что усиливает кровенаполнение заднего внутреннего позвоночного венозного сплетения;

3) в положении сгибания снижается венозный отток из заднего венозного сплетения в яремные вены.

**МРТ шейного отдела позвоночника в нейтральном положении.** Несмотря на характерные признаки заболевания в положении сгибания шеи, изменения, выявляемые в нейтральном положении, также играют важную роль. Ведь часто пациентам проводится МРТ шейного отдела позвоночника в самом начале обследований, еще до того, как невролог заподозрит наличие БХ, и далеко не всем проводится функциональная МРТ со сгибанием шеи. Именно поэтому рентгенолог должен знать особенности проявления данного заболевания при стандартном протоколе сканирования. И уже после, заподозрив по характерным признакам БХ, подтвердить свои догадки исследованием в положении сгибания шеи.

Изменение нормального лордоза шейного отдела позвоночника с его сглаживанием или даже наличием кифотической деформации является неспецифической (47,1%), но частой находкой у пациентов с БХ [12] (см. рис. 2, б). А вот отсутствие интимного прилегания задних отделов дурального мешка к соответствующей поверхности дужек позвонков в нейтральном положении (см. рис. 2, б) является высокоспецифичным (98%) и высокочувствительным (93,5%) признаком [12] и, вероятно, связано с тугим натяжением дурального мешка. Признак лучше всего определяется на аксиальных Т2\*-ВИ срезах на уровне  $C_{IV}-C_{VI}$ .

Локальная атрофия спинного мозга с его асимметричным уплощением на данном уровне определяются на сагиттальных и аксиальных срезах, чаще всего на уровне  $C_{IV}-C_{VII}$ . Оба эти признака обладают максимальной специфичностью для данного заболевания (100%) [12]. При наличии признаков атрофии на сагиттальных срезах важно подтвердить эти подозрения на соответствующих аксиальных срезах, поскольку есть вероятность ложной оценки, если спинной мозг попал в срединносагиттальный срез не полностью. Асимметричное уплощение спинного мозга наиболее точно визуализируется на аксиальных Т2\*-ВИ срезах. В идеале оно не должно сопровождаться сужением или облитераци-

ей прилежащего субарахноидального пространства. Например, наличие грыжи межпозвонкового диска на оцениваемом уровне значительно снижает точность данного признака.

На уровне локальной атрофии и уплощения спинного мозга может наблюдаться повышение интенсивности МР-сигнала от его структуры в режиме Т2-ВИ на протяжении 1–3 сегментов. Указанное некомпенсируемое интрамедуллярное повышение МР-сигнала в режиме Т2-ВИ является высокоспецифичным признаком (96,1%) [12], но только при отсутствии признаков сдавления субарахноидального пространства и объемного воздействия на него (например, со стороны грыжи межпозвонкового диска, остеофитов, утолщенных желтых связок). На аксиальных срезах изменения локализуются билатерально в проекции передних рогов («глаза совы»), реже — передних и боковых рогов серого вещества, и соответствуют зонам ишемии/глиоза (как проявление ишемической полиомиелопатии на шейном уровне).

Следует отметить, что по данным V. T. Lehman и соавт. [6] чувствительность и специфичность диагностирования БХ по МРТ схожи для нейтрального (70%) и согнутого (71%) положений шеи в случае, если рентгенолог, интерпретирующий данные, имеет определенную настороженность в отношении указанной патологии.

Далее мы приводим описание пяти клинических случаев БХ, диагностированных на базе ФГБНУ «Научный центр неврологии» в 2015 году.

**Случай № 1.** Пациент К., 21 год. Обратился в НЦН с жалобами на слабость в левой руке, похудание мышц левой руки. Из анамнеза известно, что с детства наблюдался у эндокринолога с диагнозом: соматотропная недостаточность, гипофизарный нанизм, микроаденома гипофиза. С 4 до 13 лет принимал гормонозаместительную терапию — соматотропный гормон. В возрасте 18 лет, во время физических упражнений отметил появление слабости в левой руке. В течение одного года появилось похудание мышц левой кисти. В течение последующих 3 лет нарастания слабости в руке не отмечал, слабость в правой руке и ногах отрицает. При неврологическом осмотре отмечается снижение силы в сгибателях и разгибателях левой кисти до 3 баллов, в остальном сила удовлетворительная. Мышечный тонус низкий. Сухожильные и периостальные рефлексы живые, симметричные с рук; с ног оживленные. Симптом Бабинского слева. Выраженная гипотрофия мышц левой кисти, частично левого предплечья. Поверхностная чувствительность не изменена.

При МРТ шейного отдела позвоночника (рис. 2, б) в нейтральном положении отмечается его кифотическая деформация; задняя стенка дурального мешка отстоит от передней поверхности дужек позвонков; отмечается локальная атрофия спинного мозга на уровне позвонков С<sub>V</sub>–С<sub>VII</sub> с его уплощением (чуть больше слева), отчетливо визуализируемым

на аксиальном срезе. При сгибании передняя поверхность указанного сегмента спинного мозга прилегает к задней поверхности тел позвонков С<sub>V</sub>–Т<sub>II</sub>. У пациента визуализируется эпидуральный компонент с множественными участками выпадения МР-сигнала, соответствующими венозному сплетению, который присутствует и в нейтральном положении, но значительно увеличивается при сгибании шеи.

**Случай № 2.** Пациент А., 30 лет. Был консультирован в НЦН по поводу жалоб на ограничение движений в кисти левой руки. В возрасте 23 лет впервые отметил похудание мышц межпальцевых промежутков левой кисти, более быструю утомляемость левой кисти. Примерно через 6 месяцев присоединилось похудание мышц левого предплечья, через 2 года — левого плеча. Периодически отмечал боль в левом плече, онемение IV, V пальцев и кончиков I–III пальцев левой кисти. Подтверждает усиление слабости в левой кисти на холоде, дрожание в IV, V пальцах левой кисти. При неврологическом осмотре: сила в сгибателях пальцев левой кисти — 4 балла, разгибателях пальцев левой кисти — 3 балла, в остальном — 5 баллов. Выраженная гипотрофия мышц левой кисти, предплечья, бицепса. Рефлексы: с бицепса слева ниже, с трицепса и стилорадиальные — живые, равные.

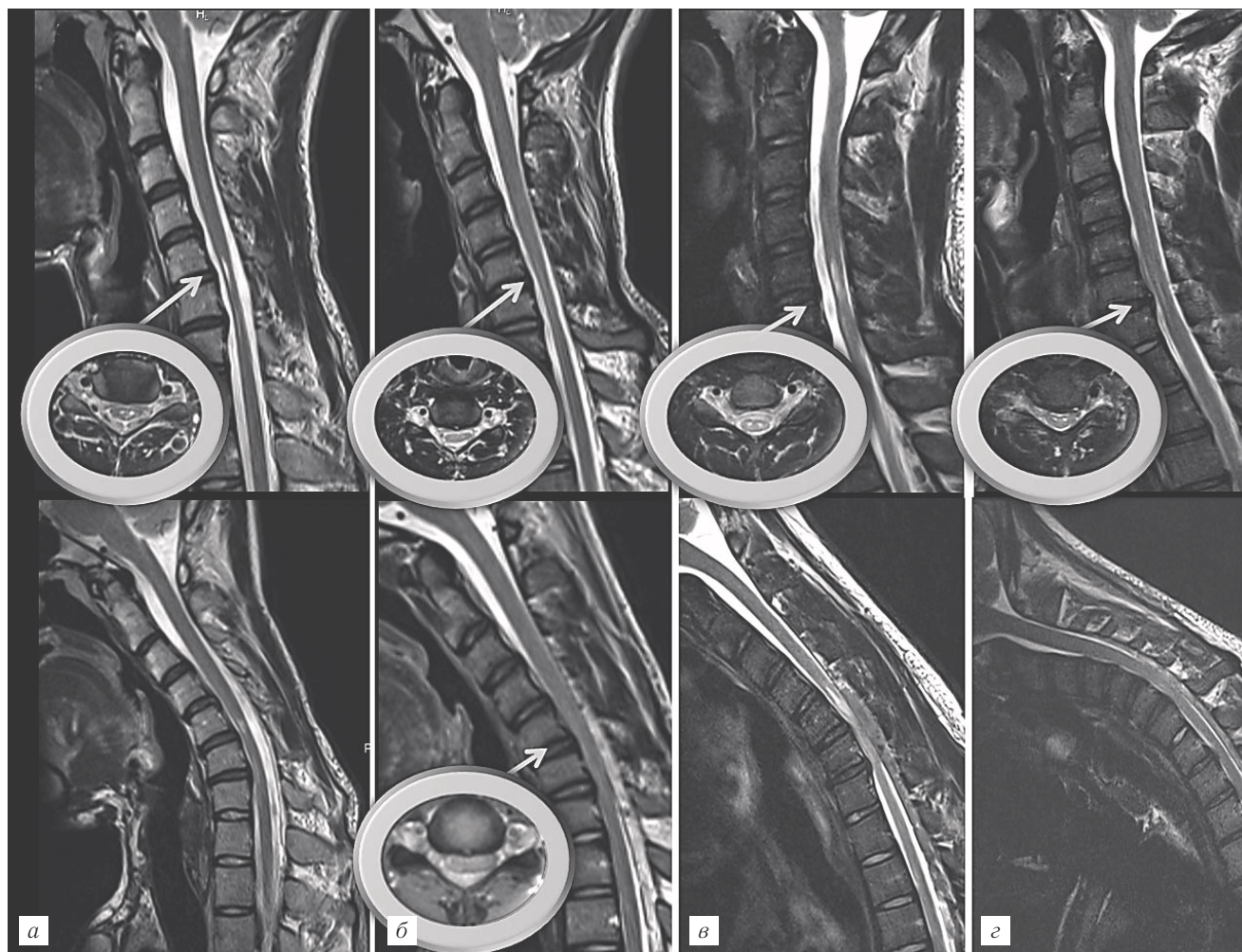
При МРТ шейного отдела позвоночника (рис. 3, а) интрамедуллярно, в области передних рогов на уровне позвонков С<sub>V</sub>–С<sub>VII</sub>, выявляются симметричные зоны с ровными четкими контурами повышенной интенсивности сигнала в режиме Т2-ВИ. Спинной мозг на этом уровне истончен. Определяется патологический кифоз. При максимальном сгибании на уровне шейного отдела позвоночника выявляется усиление кифоза на уровне позвонков С<sub>V</sub>–С<sub>VII</sub>, передняя поверхность спинного мозга при этом прилегает к вершине указанного кифоза, в заднем эпидуральном пространстве визуализируется небольшая зона извитых венозных сплетений.

**Случай № 3.** Пациент Ков., 20 лет. Жалобы на слабость и похудание мышц обеих кистей. Из анамнеза известно, что в возрасте 18 лет заметил слабость в левой кисти, позже заметил похудание мышц межпальцевых промежутков левой кисти. Примерно через полгода присоединилась слабость и похудание правой кисти. С 17 лет на занятиях физкультурой в колледже занимался борьбой. При осмотре: сила снижена в сгибателях и разгибателях кисти до 3 баллов (в сгибателях пальцев I–III — 3 балла, IV–V — 2 балла). Мышечный тонус низкий. Сухожильные и периостальные рефлексы живые, симметричные с рук. Выраженная гипотрофия мышц обеих кистей, левого предплечья.

На МРТ шейного отдела позвоночника (рис. 3, б) изменения схожи с таковыми у пациента А.: в передних рогах спинного мозга на уровне позвонков С<sub>V</sub>–С<sub>VII</sub> также выявляются небольшие зоны слабо повышенной интенсивности сигнала в режиме

T2-ВИ; спинной мозг на данном уровне истончен и асимметрично уплощен (больше слева). При максимальном сгибании выявляется выраженное расширение эпидурального пространства (в структуре которого визуализируются множественные зоны

не позвонков C<sub>V</sub>–C<sub>VII</sub> атрофичен, уплощен (больше в левых отделах), в передних рогах на данном уровне визуализируются две симметричные зоны повышенного МР-сигнала в T2-ВИ. В положении максимального сгибания визуализируется появление выражен-



**Рис. 3.** МРТ-изображения шейного отдела позвоночника у 4 пациентов с БХ: *а* — пациент А.; *б* — пациент Ков.; *в* — пациент В.; *г* — пациент С. Т2-ВИ, сагитальная проекция: верхний ряд — исследование в нейтральном положении, нижний ряд — в положении максимального сгибания шеи. Также представлены аксиальные срезы (Т2-ВИ) на уровне межпозвонкового диска C<sub>V</sub>–C<sub>VII</sub>. Описание в тексте.

выпадения сигнала — извитые вены) с компрессией дурального пространства, передняя поверхность спинного мозга при этом прилежит к задней поверхности тел позвонков C<sub>V</sub>–Th<sub>I</sub>.

**Случай № 4.** Пациент В., 19 лет. Предъявлял жалобы на похудание и слабость обеих рук, больше левой. В возрасте 15 лет заметил слабость при разгибании III–V пальцев правой руки; через несколько месяцев присоединилось похудание кисти. В 17 лет появилась слабость в левой кисти. Неврологический статус на момент осмотра: снижение силы в руках — сгибание и разгибание предплечий — 3 балла, сгибание и разгибание пальцев — 0–1 балл. Гипотрофии мышц кистей. Рефлексы с рук угнетены. При МРТ шейного отдела позвоночника от 2015 г. (рис. 3, *в*): физиологический лордоз шейного отдела позвоночника незначительно сглажен, спинной мозг на уров-

ного заднего эпидурального компонента со сдавливанием спинного мозга на позвонках C<sub>V</sub>–C<sub>VII</sub>.

**Случай № 5.** Пациент С., 21 год. Жалобы при поступлении на похудание левой руки, слабость мышц левой кисти, резкое нарастание слабости на холоде. В возрасте 18 лет активно занимался спортом, постепенно стал отмечать, что левая кисть слабее правой. Через 1 год присоединилась слабость в правой кисти. В течение последующих 2 лет слабость в кистях нарастала, присоединилось похудание мышц кистей и предплечий. В неврологическом статусе: на фоне диффузной гипотрофии мышц левого предплечья контурируется сохранная брахиорадиальная мышца; отмечается диффузная гипотрофия мышц левой кисти, гипотрофия 1-го межкостного промежутка правой кисти, сила сгибателей пальцев снижена до 4 баллов, разгибателей пальцев, сведе-

ние-разведение пальцев — 3 балла, оппозиция I пальца к остальным — 0. Сила мышц правой руки сохранена. Снижен рефлекс с двуглавой мышцы слева, с трехглавой и карпорадиальный — отсутствуют, с правой руки рефлексы живые.

При МРТ шейного отдела позвоночника с функциональными пробами (рис. 3, з) при максимальном сгибании определяется расширение заднего эпидурального пространства и компрессия дурального пространства и спинного мозга на уровне позвонков  $C_V-C_{VI}$ . Интрамедуллярно на указанном уровне в сером веществе спинного мозга, в передних рогах, билатерально выявляются очаги повышенной интенсивности в режиме Т2-ВИ. Спинной мозг на этом уровне уменьшен в объеме.

На примере представленных случаев нами была продемонстрирована важность совокупной оценки данных осмотра (асимметричная атрофия и снижение силы в дистальных мышцах верхних конечностей), анамнеза (интенсивный рост в подростковом периоде в случае № 3, прием соматотропных гормонов также в подростковом периоде пациентом в случае № 1) и МРТ-данных. При у каждого пациента отмечается свой набор характерных МРТ-признаков: у кого-то отсутствовали интрамедуллярные изменения даже при наличии заднего эпидурального компонента в нейтральном положении шеи (пациент К.), у кого-то эпидуральный компонент практически отсутствовал даже в положении максимального сгибания шеи, хотя отчетливо визуализировался интрамедуллярный очаг и прилегание передней поверхности спинного мозга к задним отделам тел нижнешейных позвонков при сгибании (пациент А.) и т. д. Таким образом, важно составлять целостную картину о пациенте и при интерпретации МРТ-данных уметь сопоставить клинические и нейровизуализационные признаки заболевания.

Дифференциальная диагностика БХ должна проводиться с такими заболеваниями, как синдром миелита, болезнь мотонейрона, миелопатия вследствие дегенеративно-дистрофических изменений позвоночника, интрамедуллярная опухоль и травматическая миелопатия [23–25]. При всех этих заболеваниях может отмечаться локальная амиотрофия дистальных отделов верхних конечностей, и нейровизуализация стоит в первом ряду методик, уточняющих диагноз [26]. Но даже при помощи МРТ поставить точный диагноз не всегда просто. Так, как правило, нейровизуализационные исследования сфокусированы на пациентах с клинически ясным диагнозом БХ, одним из критериев которого является прекращение прогрессирования симптоматики. Однако наибольший интерес представляет исследование группы пациентов в стадии активного прогрессирования слабости в дистальных отделах верхних конечностей, когда точный диагноз еще не может быть установлен.

Проведение МРТ у данной категории больных может помочь выявить тех, у кого в последующем ухудшение прекратится, т. е. пациентов с БХ, и тех, у кого продолжится ухудшение неврологической симптоматики с развитием болезни мотонейрона (боковой амиотрофический склероз — БАС) [27].

В случае обращения пациента с БХ в стадии активного прогрессирования заболевания применяемая консервативная терапия (ношение шейного ортеза для предотвращения сгибания) может приводить к остановке нарастания симптоматики и минимизации функционального дефицита у молодых пациентов. Возможен даже частичный или полный регресс проявлений болезни в случае, если правильный диагноз поставлен в самом начале заболевания [10]. К сожалению, четверем из описанных нами пяти пациентов диагноз был поставлен уже ретроспективно, на фоне самостоятельной стабилизации прогрессирования патологического процесса. В случае запущенной болезни с выраженным неврологическим дефицитом, отсутствия эффекта от консервативной терапии на протяжении более 5 лет с начала развития заболевания может применяться хирургическое лечение (дуороластика, передняя цервикальная декомпрессия, реконструктивная пластика с использованием сухожилий и др.). Эффект его очевиден уже сразу после операции [10], в отличие от ношения ортеза (рекомендованный период ношения — 3–4 года! [22]).

#### **Выводы.**

1. В случае изначального направления неврологом пациента на МРТ шейного отдела позвоночника с подозрением на БХ следует проводить исследование как в стандартной укладке, так и в положении максимального сгибания шейного отдела позвоночника. Интерпретация данных должна проводиться согласно указанному выше алгоритму. При этом не стоит пренебрегать исследованием в нейтральном положении. Зачастую уже на первых стандартных сагиттальных Т2-ВИ можно увидеть характерные признаки и подтвердить диагноз, даже если исследование со сгибанием шеи не было проведено.

2. Все чаще пациенты сами себе назначают те или иные обследования. Поэтому в случае проведения МРТ шейного отдела позвоночника молодому необследованному (еще до его обращения к неврологу) мужчине с жалобами на снижение силы в одной руке следует дополнительно провести исследование в положении максимального сгибания шеи. Это поможет исключить/подтвердить диагноз БХ, особенно если в нейтральном положении отмечается локальная атрофия спинного мозга на уровне позвонков  $C_V-Th_I$ , наличие очага в передних отделах спинного мозга на этом уровне, при отсутствии экстрамедуллярных факторов объемного воздействия на спинной мозг.

## ЛИТЕРАТУРА

1. *Hirayama K., Toyokura Y., Tsubaki T.* Juvenile muscular atrophy of unilateral upper extremity: a new clinical entity // *Psychiatr Neurol Jpn.* — 1959. — Vol. 61. — P. 2190–2198.
2. *Foster E., Tsang B. K.-T., Kam A. et al.* Hirayama disease // *J. Clin. Neurosci.* — 2015. — Vol. 22. — P. 951–954.
3. *Hirayama K.* Juvenile muscular atrophy of distal upper extremity (Hirayama disease) // *Int. Med.* 2000. — Vol. 39. — P. 283–290.
4. *Cortese R., Gerevini S., Dicuonzo F. et al.* Hirayama disease: the importance of an early diagnosis // *Neurol. Sci.* — 2015. — Vol. 36 (6). — P. 1049–1050.
5. *Pinho J., Machado C., Oliveira T. G. et al.* Dynamic myelopathy in Hirayama disease // *The Spine J.* — 2014. — Vol. 14. — P. 2789–2790.
6. *Lehman V. T., Leutmer P. H., Sorenson E. J. et al.* Cervical spine MR imaging findings of patients with Hirayama disease in North America: a multisite study // *Am. J. Neuroradiol.* — 2013. — Vol. 34. — P. 451–456.
7. *Zhou B., Chen L., Fan D. et al.* Clinical features of Hirayama disease in mainland China // *Amyotroph Lateral Scler.* — 2010. — Vol. 11. — P. 133–139.
8. *Hirayama K., Tomonaga M., Kitano K. et al.* The first autopsy case of «juvenile muscular atrophy of unilateral upper extremity» // *Shinkei Naika (Neurol Med).* — 1985. — Vol. 22. — P. 85–88.
9. *Toma S., Shiozawa Z.* Amyotrophic cervical myelopathy in adolescence // *J. Neurol. Neurosurg Psychiatry.* — 1995. — Vol. 58. — P. 56–64.
10. *Hassan K. M., Sahni H.* Nosology of juvenile atrophy of distal upper extremity: from monomelic amyotrophy to Hirayama disease — Indian perspective // *BioMed Research International Volume.* — 2013. — Article ID 478516, 12 pages; <http://dx.doi.org/10.1155/2013/478516>.
11. *Kontzialis M., Yahyavi-Firouz-Abadi N., Zamora C. A.* Hirayama disease: the importance of adequate flexion MRI for diagnosis // *Neurol Sci.* — doi 10.1007/s10072–015–2222–1.
12. *Chen C., Hsu H., Tseng Y. et al.* Hirayama flexion myelopathy: neutral-position MR imaging findings — importance of loss of attachment // *Radiology.* — 2004. — Vol. 231(1). — P. 39–44.
13. *Batzdorf U., Batzdorf A., Sypt G. W.* Analysis of cervical spine curvature in patients with cervical spondylosis // *Neurosurgery.* — 1988. — Vol. 22(5). — P. 827–836.
14. *Chen C. J., Chen C. M., Wu C. L. et al.* Hirayama disease: MR diagnosis // *Am. J. Neuroradiol.* — 1998. — Vol. 19. — P. 365–368.
15. *Williams P. L., Warwick R., Dyson M. et al.* Gray's anatomy. — 37<sup>th</sup> ed. — London: Churchill Livingstone, 1989. — P. 1086–1092.
16. *Bland J. H.* Basic anatomy // Bland J.H., ed. Disorders of the cervical spine: diagnosis and medical management. — 2<sup>nd</sup> ed. — Philadelphia: Saunders, 1994. — P. 41–70.
17. *Shinomiya K., Dawson J., Spengler D. M. et al.* An analysis of the posterior epidural ligament role on the cervical spinal cord // *Spine.* — 1996. — Vol. 21. — P. 2081–2088.
18. *Shinomiya K., Dawson J., Spengler D. M. et al.* Isolated muscle atrophy of the distal upper extremity in cervical spinal cord compressive disorders // *J. Spinal. Disord.* — 1995. — Vol. 8. — P. 311–316.
19. *Biondi A., Dormont D., Weitzner I. Jr. et al.* MR imaging of the cervical cord in juvenile amyotrophy of distal upper extremity // *Am. J. Neuroradiol.* — 1989. — Vol. 10. — P. 263–268.
20. *Chen T. H., Huang C. H., Hsieh T. J. et al.* Symmetric atrophy of bilateral upper extremities and hyperIgEaemia in male adolescent with Hirayama disease // *J. Child. Neurol.* — 2010. — Vol. 25. — P. 371–374.
21. *Elsheikh B., Kissel J.T., Christoforidis G. et al.* Spinal angiography and epidural venography in juvenile muscular atrophy of the distal arm «Hirayama disease» // *Muscle Nerve.* — 2009. — Vol. 40. — P. 206–212.
22. *Huang Y.-L., Chen C.-J.* Hirayama disease // *Neuroimag Clin N Am.* — 2011. — Vol. 21. — P. 939–950.
23. *Зырина Г. В.* О неврологических проявлениях В12-дефицитной анемии // *Анн. клин и экспер. неврол.* — 2014. — № 8(1). — С. 17–22.
24. *Брюхов В. В., Куликова С. Н., Кротенкова М. В., Переседова А. В., Завалишин И. А.* Современные методы визуализации в патогенезе рассеянного склероза // *Анн. клин. и экспер. неврол.* — 2013. — № 7(3). — С. 47–55.
25. *Лысенко Е. А., Зиновьева О. Е., Шенкман Б. С., Яхно Н. Н.* Механизмы развития атрофии скелетных мышц при хронической алкогольной интоксикации // *Анн. клин. и экспер. неврол.* — 2010. — № 4(4). — С. 15–20.
26. *Toma S., Shiozawa Z.* Amyotrophic cervical myelopathy in adolescence. *Journal of neurology neurosurgery and psychiatry.* — 1995. — Vol. 58 (1). — P. 56–64.
27. *Gotkine M., Abraham A., Drory V. E.* Dynamic MRI testing of cervical spine has prognostic significance in patients with progressive upper-limb distal weakness and atrophy. *J Neurol Sci* 2014, <http://dx.doi.org/10.1016/j.jns.2014.07.034>.

Поступила в редакцию: 22.07.2015 г.

Контакт: *Кремнева Елена Игоревна, тооmin10j@mail.ru*

## Сведения об авторах:

*Кремнева Елена Игоревна* — канд. мед. наук, научный сотрудник отделения лучевой диагностики ФГБНУ Научный центр неврологии, 125367, Москва, Волоколамское шоссе, д. 80, тел.: 8 916 163-38-48, e-mail: тооmin10j@mail.ru;

*Воробьева Анна Александровна* — канд. мед. наук, научный сотрудник 6-ого неврологического отделения ФГБНУ Научный центр неврологии, 125367, Москва, Волоколамское шоссе, д. 80;

*Адарчева Людмила Сергеевна* — канд. мед. наук, врач высшей категории 6-ого неврологического отделения ФГБНУ Научный центр неврологии, 125367, Москва, Волоколамское шоссе, д. 80;

*Коновалов Родион Николаевич* — канд. мед. наук, старший научный сотрудник отделения лучевой диагностики ФГБНУ Научный центр неврологии, 125367, Москва, Волоколамское шоссе, д. 80;

*Суслин Александр Станиславович* — канд. мед. наук, научный сотрудник отделения лучевой диагностики ФГБНУ Научный центр неврологии, 125367, Москва, Волоколамское шоссе, д. 80;



*Кротенкова Марина Викторовна* — доктор медицинских наук, заведующая отделением лучевой диагностики ФГБНУ Научный центр неврологии, 125367, Москва, Волоколамское шоссе, д. 80;

*Захарова Мария Николаевна* — доктор медицинских наук, н.о. заведующей 6-м неврологическим отделением ФГБНУ Научный центр неврологии, 125367, Москва, Волоколамское шоссе, д. 80;

*Гришина Дарья Александровна* — канд. мед. наук, невролог научно-консультативного отделения ФГБНУ Научный центр неврологии, 125367, Москва, Волоколамское шоссе, д. 80;

*Антелава Алексей Львович* — кандидат биологических наук, ведущий научный сотрудник лаборатории гемореологии и нейроиммунологии ФГБНУ Научный центр неврологии, 125367, Москва, Волоколамское шоссе, д. 80;

*Брюхов Василий Валерьевич* — канд. мед. наук, научный сотрудник отделения лучевой диагностики ФГБНУ Научный центр неврологии, 125367, Москва, Волоколамское шоссе, д. 80;

*Терехов Александр Владимирович* — невролог, 1-я Республиканская клиническая больница МЗ УР, 426039, Удмуртия, г. Ижевск, Воткинское ш., 57, тел. (8-3412) 20-47-00.

**TOSHIBA**  
Leading Innovation >>>

THIS WEEK @ TMSE

#### AQUILION PRIME AND INFINIX GET TOP MARKS IN 2014 BEST IN KLAS AWARDS

In the 2014 Best in KLAS report for Medical Equipment & Infrastructure, Toshiba received top scores in both CT and cardiovascular X-ray. The Aquilion PRIME won Best in KLAS for CT 64-slice plus with a score of 93.5. The system received high marks in key performance categories, including functionality and upgrades, implementation and training, and sales and contracting.

Additionally, the Infinix was named category leader for cardiovascular X-ray, with a score of 90.8 against the competition. Overall, Toshiba ranked second in the report against the competition, with a score of 88.7, just 0.2 of a point short of the number one spot.

**TOSHIBA MEDICAL SYSTEMS EUROPE**  
Product Marketing Group

**Открыта подписка на 1-е полугодие 2016 года.**

**Подписные индексы:**

**Агентство «Роспечать» 57991**

**ООО «Агентство „Книга-Сервис”» 42177**