

## ВИРТУАЛЬНАЯ БРОНХОСКОПИЯ МУЛЬТИСПИРАЛЬНОЙ КОМПЬЮТЕРНОЙ ТОМОГРАФИИ ПРИ ТРАВМАТИЧЕСКОМ ПОВРЕЖДЕНИИ ГЛАВНОГО БРОНХА

П. М. Котляров, Н. В. Черниченко, В. П. Харченко  
Российский научный центр рентгенодиагностики, Москва, Россия

© Коллектив авторов, 2018 г.

*Цель исследования.* Оценить возможности виртуальной бронхоскопии мультиспиральной компьютерной томографии (ВБ МСКТ) при травматических повреждениях главных бронхов. *Материалы и методы.* Проанализированы данные виртуальной бронхоскопии мультиспиральной компьютерной томографии (ВБ, ВБ МСКТ) с мультипланарными и 3D-реконструкциями 10 пациентов с травматическим отрывом главного бронха. МСКТ проводилась на компьютерном томографе AquilionONE (320-срезовый) по ранее описанной методике. *Результаты исследования.* ВБ МСКТ позволяла определить наличие разрыва главного бронха, его расстояние от бифуркации трахеи, состояние коллабированного легкого, сосудистой ножки на стороне поражения, наличие жидкости в гемитораксе, вторичные изменения костных структур грудной клетки. Существенную роль ВБ играла в мониторинге адекватности реконструктивных мероприятий, восстановлении макроструктуры легкого, поврежденного бронха в послеоперационном периоде. *Заключение.* Виртуальная бронхоскопия мультиспиральной компьютерной томографии с возможностями мультипланарных и объемных реконструкций, постпроцессинговой обработки изображений — оптимальный неинвазивный метод уточнения травматического поражения главных бронхов и мониторинга успешности реконструктивного оперативного пособия.

**Ключевые слова:** виртуальная бронхоскопия, травматический отрыв бронха, мультисрезовая компьютерная томография.

## VIRTUAL BRONCHOSCOPY OF MULTISPIRAL COMPUTED TOMOGRAPHY WITH TRAUMATIC INJURIES OF THE MAIN BRONCHUS

P. M. Kotlyarov, N. V. Chernichenko, V. P. Kharchenko  
Russian Scientific Center of Roentgenradiology, Moscow, Russia

The aim of the study was to evaluate the role of virtual bronchoscopy (VB) in traumatic rupture of the main bronchus. Material and methods. The data of virtual bronchoscopy of multispiral computed tomography (MSCT) with multiplanar and 3D reconstructions of 10 patients with traumatic separation of the main bronchus were analyzed. MSCT was carried out by the computer tomograph AquilionONE (320-slice) according to the previously described technique. Results of the study. VB MSCT allowed to determine the presence of a complete or partial rupture of the main bronchus, its distance to the bifurcation of the trachea, the state of the collapsed lung, the presence of fluid in the hemithorax, secondary changes in the bone structures of the chest. The World Bank played an important role in monitoring the adequacy of reconstructive measures on the damaged bronchus, excluding the occurrence of postoperative stenosis. The conclusion. Virtual bronchoscopy of multispiral computed tomography with the capabilities of multiplanar and volumetric reconstructions, postprocessing image processing is an optimal non-invasive method for determining the traumatic lesion of the main bronchi and monitoring the success of the reconstructive surgical manual.

**Key words:** virtual bronchoscopy, traumatic bronchus rupture, multislice computed tomography.

**DOI:** <http://dx.doi.org/10.22328/2079-5343-2018-9-4-63-67>.

**Введение.** Повреждения бронхов возникают в результате травматического повреждения легких, как правило, сочетаются с повреждением костей области грудной клетки. Полный отрыв крупного бронха достаточно редкое осложнение при травме грудной клетки, встречается в 1–3% случаев. У 80% пациентов разрыв происходит на уровне

бифуркации трахеи или в пределах 4–2,5 см от бифуркации трахеи. Разрывы бронхов чаще встречаются справа. В зависимости от тяжести травмы наблюдаются различные степени повреждения главного бронха — от небольшого надрыва до полного разрыва с расхождением ее фрагментов (частичный или полный разрыв) [1–3]. Наиболее

частое клиническое проявление разрыва — загрудинные боли, кашель, часто сопровождающийся кровохарканьем, одышкой, цианоз вследствие напряженного пневмоторакса с коллапсом легкого и смещением средостения, возможно наличие эмфиземы мягких тканей грудной стенки и в области шеи, втяжение межреберных промежутков. В осложненных случаях отмечается наличие напряженной эмфиземы средостения с экстраперикардиальной тампонадой сердца [4]. Наличие или отсутствие пневмоторакса и эмфиземы в основном зависит от характера и локализации раны бронха. В случаях внутриплевральных разрывов главных и долевых бронхов возникает напряженный пневмоторакс. При разрыве главного бронха легкое выключается из функции дыхания [5].

Диагностика травматических повреждений воздухоносной трубки у пациентов с травмой грудной клетки актуальная задача, так как от раннего выявления разрыва бронхов и трахеи зависит тактика лечения больного, предотвращение тяжелых осложнений [6]. Мультисрезовая компьютерная томография (МСКТ) с внутривенным введением контрастного вещества ведущий неинвазивный метод диагностики последствий тупой травмы грудной клетки, в том числе их травматического поражения (отрыва) бронха [7–11]. В доступной литературе нами не обнаружено работ о роли ВБ МСКТ при травматических повреждениях бронхов.

**Цель исследования:** оценить возможности виртуальной бронхоскопии мультиспиральной компьютерной томографии (ВБ МСКТ) при травматических повреждениях главных бронхов.

**Материалы и методы.** Проанализированы данные ВБ МСКТ 10 больных с травматическими повреждениями бронхов в результате сочетанных травм грудной клетки — падений с высоты — 3, автомобильных аварий — 4, мотоциклетных — 2 пациентов. Все пациенты поступили в клинику института для проведения реконструктивных операций на главном бронхе, переводом из клиник скорой помощи, куда они поступали непосредственно после травмы и получали первичную медицинскую помощь, противошоковую терапию.

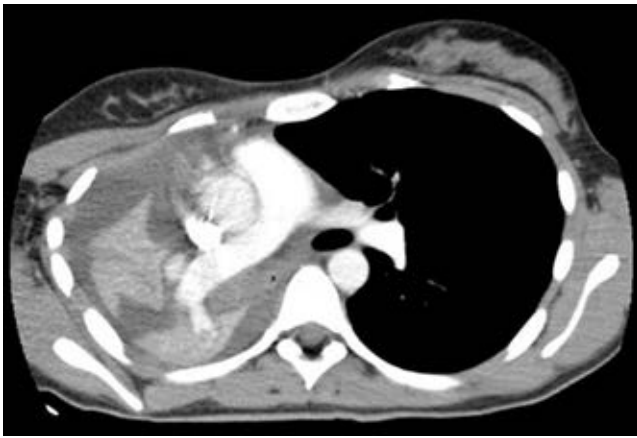У 7 пациентов имел место разрыв правого, у 3 — левого главного бронха (ПГБ; ЛГБ). Закрытый пневмоторакс имел место у 8, открытый — у 2 пациентов. При физикальном обследовании отмечена выраженная одышка, усиливающаяся при нагрузке, перкуторно — притупление легочного звука, отсутствие дыхания, хрипов (аускультативно) над поврежденным легким. При проведении пневмосцинтиграфии с Tc-99m-Макротех отмечено уменьшение размеров легкого, сниженное диффузно-неоднородное накопление радиофармпрепарата на стороне поражения. Суммарная функция пораженного легкого составила 17–21%, левого — 82–87%, разница составила 65–66%, нарушение 3–

4-й ст. капиллярного кровотока. Капиллярный кровоток в неповрежденном легком не был нарушен. Травматический разрыв главного бронха у всех пациентов сопровождался переломами ребер со смещением на стороне поражения, гемопневмотораксом. Всем больным выполнены реконструктивные операции — изолированная резекция поврежденного главного бронха с наложением трахеобронхиального анастомоза. МСКТ с болюсным усилением 80–100 мл рентгеноконтрастного вещества проводилась на компьютерном томографе AquilionONE (320-срезовой) по ранее описанной методике [11]. Данные нативной МСКТ дополнялись 3D-объемными, мультипланарными реконструкциями, MinIP режимом, ВБ fly through (обработка данных нативной КТ проводилась на рабочей станции Vitrea FX 2.0). Контрольные КТ проводились через 14–15 дней после перевода из реанимации в палату, 40 и более дней после операции. Данные ВБ fly through сопоставлялись с результатами бронхофиброскопии (БФС).

**Результаты и их обсуждение.** При нативной МСКТ на стороне поражения определялось спавшееся легкое, культя главного бронха (ГБ). Отмечалось смещение органов средостения в сторону поврежденного легкого, наличие в плевральной полости неоднородного жидкостного содержимого (плотностью до 45 НУ). Обрыв главного бронха определялся на расстоянии 4–30 мм от бифуркации трахеи — на эту длину ниже карины визуализировалась связанная с трахей культя ГБ, дистальнее просветы главного, долевых и сегментарных бронхов не визуализировались. Имелся различной степени выраженности гемо- и пневмоторакс, переломы ребер со смещением, грудины, тел позвонков, у 4 пациентов — плечевой кости, у 3 — подкожная эмфизема. При болюсном контрастном усилении сосудистая ножка пораженного легкого была сохранна (рис. 1). ВБ fly through у всех пациентов выявляла различной локализации обрыв главного бронха, через просвет которого прослеживалась плевральная полость со спавшимся легким, наличием уровня жидкости в гемотораксе. Периметр культи бронха по линии разрыва у всех пациентов был неровный из-за «рваного» характера повреждения (рис. 2, а, б).

При осмотре трахеи, карины, контралатерального бронха и его разветвлений данных, свидетельствующих о патологических изменениях, выявлено не было. При БФС данные о локализации, протяженности и характера линии разрыва ПГБ совпадали с результатами ВБ (рис. 2, в). 3D-объемные, мультипланарные реконструкции, изображение ТБС в MinIP режиме существенно дополняли данные МСКТ и ВБ fly through в выявлении локализации, распространенности травматических повреждений и планировании оперативного вмешательства.

Таким образом, комплекс методик ВБ МСКТ позволил получить представление о состоянии трахеи,



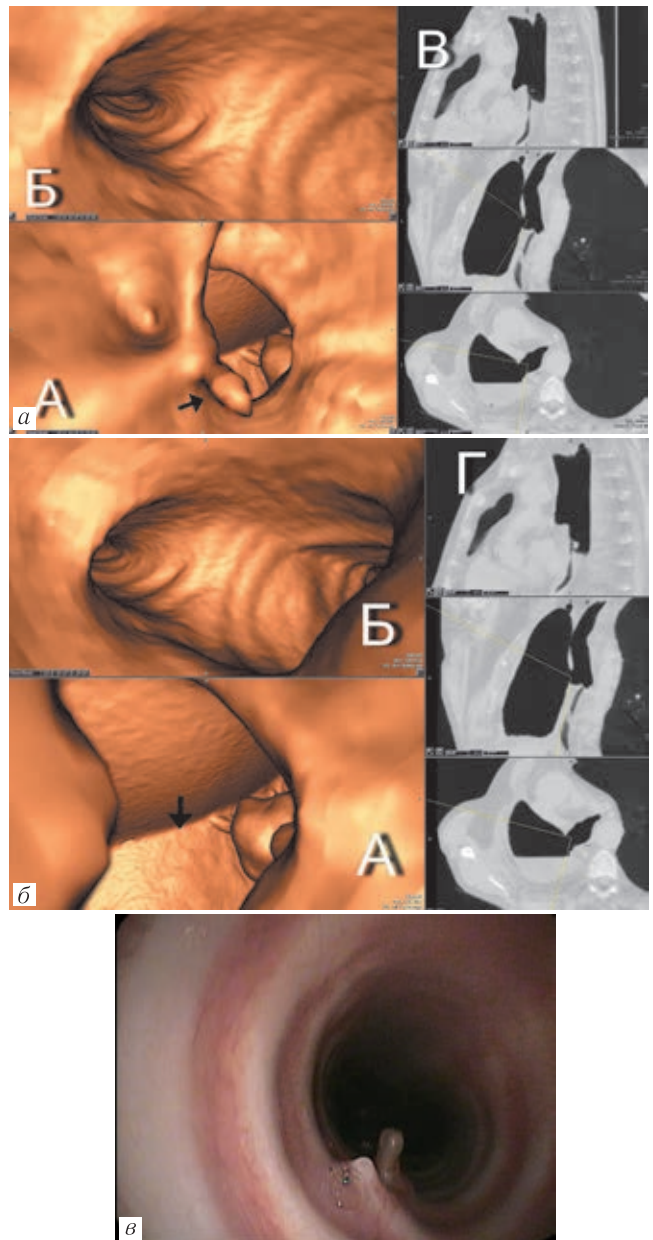
**Рис. 1.** Посттравматический разрыв ПГБ, открытый пневмоторакс. МСКТ с внутривенным болюсным контрастированием, аксиальный срез — на фоне спавшегося легкого визуализируются его сохранная сосудистая ножка, смещение средостения вправо, жидкость в плевральной полости, подкожная эмфизема справа

макроструктурных изменениях поврежденного бронха и вызванных этим вторичных осложнениях со стороны легкого, получить виртуальную модель зоны интереса для планирования хирургического пособия. Данные МСКТ с болюсным усилением и мультипланарными реконструкциями уточнили состояние сосудистой ножки легкого на стороне поражения, осложнения со стороны костного скелета грудной клетки, наличие жидкости в плевральной полости, варианты пневмоторакса.

На 14–20-е сутки после хирургического лечения пациентам выполнялась контрольная МСКТ, при которой у всех оперированных легкое было расправлено, в плевральной полости определялось небольшое количество воздуха. При МСКТ просвет реконструированного главного бронха прослеживается на всем протяжении, был укорочен, сужен и деформирован в области анастомоза. Восстановилось воздухонаполнение главных и сегментарных бронхов на стороне поражения, легкое расправлялось, полностью заполняя гемиторакс. Просвет реконструированного бронха был сужен в области реконструкции (рис. 3). При пневмосцинтиграфии с Тс-99м-Макротех у всех пациентов отмечено увеличение суммарной функции легкого на стороне травмы.

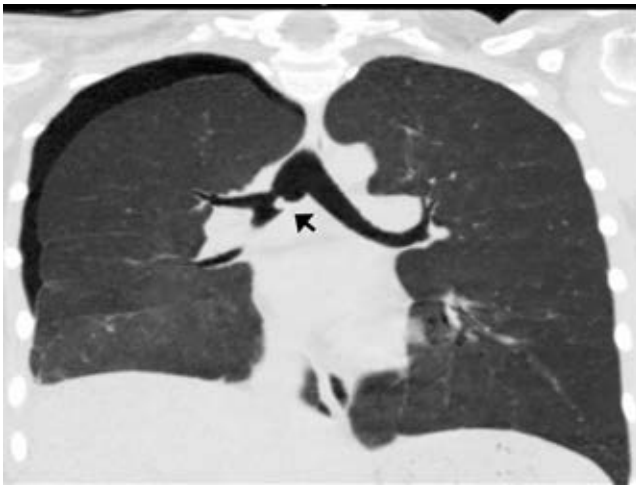При контрольной МСК через 4 месяца и более после операции у всех пациентов легкое на стороне поражения полностью расправлено, воздух, жидкость в плевральной полости отсутствовали. Виртуальная бронхоскопия констатировала восстановление просвета главного бронха с наличием деформации просвета в области анастомоза. Аналогичные данные по макроструктуре зоны анастомоза были получены при ФБС (рис. 4, а, б).

Как показало проведенное исследование, ВБ МСКТ дает возможность визуальной оценки макроструктуры области посттравматического разрыва ГБ, оценки состояния трахеи и бронхов контралатерального легкого. Сопоставление данных ФБС и ВБ пока-



**Рис. 2.** Посттравматический разрыв ПГБ. а — ВБ fly through: А — обрыв правого главного бронха, уровень жидкости в правом гемитораксе, «рваный» характер линии разрыва бронха (стрелка); Б — трахея, карина, устье ЛГБ без патологии; В — навигатор; б — тот же больной, ВБ fly through — крупный план: А — отчетливо прослеживается край спавшегося легкого (стрелка), уровень жидкости в гемитораксе; Б — карина, ЛГБ; Г — навигатор; в — ФБС, тот же больной, данные по внутренней макроструктуре культи бронха, области разрыва, состоянии трахеи и ЛГБ совпадают с результатами ВБ

зало их полную идентичность в визуализации анатомии внутренней поверхности ТБС. Это позволяет полагать, что ВБ МСКТ может быть методом выбора в мониторинге динамики постоперационных изменений реконструированного ГБ. Сочетанный анализ данных нативной КТ, 3D-реконструкций, изображений в MinIP режиме позволяет также изучить внешнюю стенку бронха, что недоступно ФБС. Методики ВБ позволяют создать виртуальную модель области реконструктивного вмешательства, что играет опре-



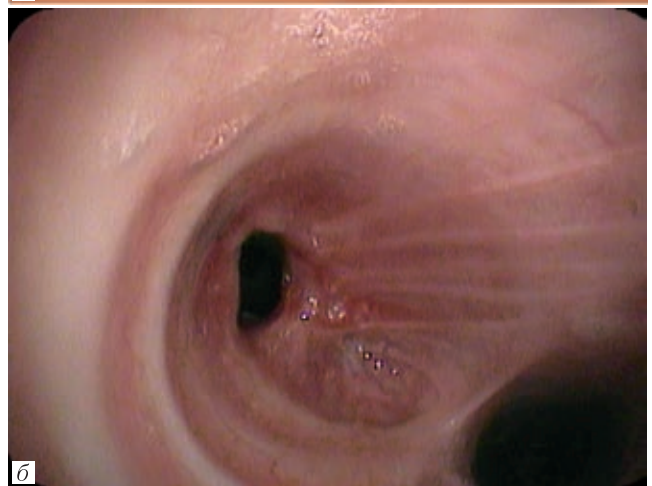
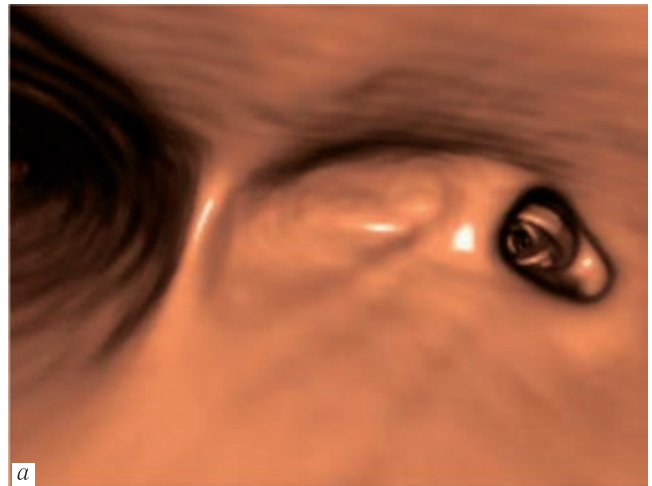
**Рис. 3.** 14-й день после реконструктивной операции на ПГБ. МСКТ, фронтальная плоскость, MinIP режим — правое легкое расправлено, в правой плевральной полости небольшое количество воздуха, формирующееся фиброзное кольцо в ПГБ (стрелка)

деленную роль в его планировании. Как отмечено во введении, работ по данной тематике в доступной литературе нами не обнаружено (кроме опубликованного нами клинического наблюдения) [12].

**Выводы.** При травматических повреждениях ТБС методики ВБ мультислайсовой компьютерной томографии позволяют с высокой точностью определить повреждения главных бронхов, провести мониторинг эффективности реконструктивных операций. Сочетанный анализ мультипланарных реконструкций, постпроцессинговых, 3D-изображений и ВБ fly through позволяет оценить как внутреннюю, так и наружную стенки бронха, получить виртуальное изображение зоны реконструктивного вмешательства.

\* \* \*

Авторы заявляют об отсутствии конфликта интересов и спонсорской поддержки при выполнении данной работы. Работа выполня-



**Рис. 4.** Тот же больной через 3 месяца после реконструктивной операции на ПГБ: а — ВБ fly through — просвет ПГБ восстановлен, сужен за счет фиброзных изменений; б — ФБС, данные фибробронхоскопии совпадают с результатами виртуальной бронхоскопии по макроструктуре внутренней поверхности бронха

лась в рамках научной тематики ФГБУ РНЦПР Минздрава России.

## ЛИТЕРАТУРА/REFERENCES

- Velly J.F., Martigne C., Moreau J.M. et al. Post traumatic tracheobronchial lesions. A follow-up study of 47 cases // *Eur. J. Cardiothorac Surg.* 1991. Vol. 5 (7). P. 352–355.
- Scognamiglio G., Solli P., Benni M. et al. Less is more: lung-sparing direct repair of a traumatic rupture of the bronchus intermedius // *J. Vis. Surg.* 2017. Aug 21; Vol. 3. P. 109. doi: 10.21037/jovs.2017.06.07. eCollection 2017.
- Karmy-Jones R., Wood D.E. Traumatic injury to the trachea and bronchus // *Thorac. Surg. Clin.* 2007. Vol. 17. P. 35–46. doi: 10.1016/j.thorsurg.2007.03.005.
- Krawczyk L., Byrcezek T.P., Luczyk A.M. et al. Traumatic tension pneumopericardium and amputation of the left main bronchus // *Polish journal of cardio-thoracic surgery.* 2017. March. No 1 (1). P. 63–65. doi: 10.5114/kitp.2017.66935
- Nishiumi N., Inokuchi S., Oiwa K. et al. Diagnosis and treatment of deep pulmonary laceration with intrathoracic hemorrhage from blunt trauma // *Ann. Thorac. Surg.* 2010. Vol. 9. P. 232–238. doi: 10.1016/j.athoracsur.2009.09.041
- Kummer C., Netto F.S., Rizoli S. et al. A review of traumatic airway injuries: potential implications for airway assessment and management // *Injury.* 2007. Vol 38. P. 27–33. doi: 10.1016/j.injury
- Котляров П.М., Темирханов С.З., Флеров К.Е. и др. Виртуальная бронхоскопия в диагностике рака легкого и его распространенности, мониторинге послеоперационных изменений // *Вестник РНЦПР.* 2013. [http://vestnik.rncpr.ru/vestnik/v13/papers/ferov\\_v13.htm](http://vestnik.rncpr.ru/vestnik/v13/papers/ferov_v13.htm). [Kotlayrov P.M., Temirhanov S.Z., Flerov K.E. et al. Virtual bronchoscopy in the diagnosis of lung cancer, in the assessment of its spread and in monitoring of post-operative changes. *Bulletin RNTSRR*, 2013, [http://vestnik.rncpr.ru/vestnik/v13/papers/ferov\\_v13.htm](http://vestnik.rncpr.ru/vestnik/v13/papers/ferov_v13.htm) (In Russ.)].
- Котляров П.М. Мультисрезовая КТ — новый этап развития лучевой диагностики заболеваний легких // *Медицинская*

- визуализация. 2011. № 4. С. 14–20. [Kotlyarov P.M. Multislice computed tomography — a new stage of development of radiodiagnosics of diseases of the lungs. *Medical imaging*, 2011, No. 4, pp. 14–20 (In Russ.)].
9. Yun C., Da-qing M., Wei-hua L. Value of multiplanar reconstruction in MSCT in demonstrating the relationship between solitary pulmonary nodule and bronchus // *Clinical Imaging*. 2009. Vol. 33. P. 15–21.
10. Котляров П.М., Темирханов З.С., Щербихина Е.В. Мультипланарные реконструкции и виртуальная бронхоскопия в оценке состояния трахеобронхиальной системы по данным мультисрезовой компьютерной томографии // *Лучевая диагностика и терапия*. 2011. № 2. (2) С. 50–55. [Kotlyarov P.M., Temirkhanov Z.S., Serbahina E.V. Multiplanar reconstruction and virtual bronchoscopy in the evaluation of the state tracheo-bronchial system according Multidetector computed tomography. *Radiation diagnostics and therapy*, 2011, No. 2 (2), pp. 50–55 (In Russ.)].
11. Котляров П.М. Виртуальная бронхоскопия в диагностике рака легкого // *Лучевая диагностика и терапия*. 2015. № 1. С. 56–63 [Kotlyarov P.M. Virtual bronchoscopy in the diagnosis of lung cancer. *Radiation diagnosis and therapy*, 2015, No. 1, pp. 56–63 (In Russ.)].
12. Харченко В.П., Котляров П.М., Виниковецкая А.В. и др. Травматический отрыв правого главного бронха (клиническое наблюдение) // *Медицинская визуализация*. 2011. № 4. С. 76–81. [Kharchenko V.P., Kotlyarov P.M., Vinikovetskaya A.V. et al. Trauma of the right main bronchus (clinical observation). *Medical Imaging*, 2011, No 4, pp. 76–81 (In Russ.)].

Поступила в редакцию: 7.09.2018 г.

Контакт: Котляров Петр Михайлович, [marnad@list.ru](mailto:marnad@list.ru).

#### Сведения об авторах:

*Котляров Петр Михайлович* — доктор медицинских наук, профессор, заведующий научно-исследовательским отделом новых технологий и семиотики лучевой диагностики заболеваний органов и систем ФГБУ «Российский научный центр рентгенорадиологии» Министерства здравоохранения Российской Федерации; тел.: (495) 334-81-86; e-mail: [marnad@list.ru](mailto:marnad@list.ru);

*Черниченко Наталья Васильевна* — доктор медицинских наук, научно-исследовательский отдел хирургии и хирургических технологий в онкологии ФГБУ «Российский научный центр рентгенорадиологии» Министерства здравоохранения Российской Федерации; тел.: (495) 334-81-86; e-mail: [avpnta@mail.ru](mailto:avpnta@mail.ru);

*Харченко Владимир Петрович* — академик РАН, профессор, научный руководитель ФГБУ «Российский научный центр рентгенорадиологии» Министерства здравоохранения Российской Федерации; тел.: (495) 334-81-86; e-mail: [marnad@list.ru](mailto:marnad@list.ru).

**Открыта подписка на 1-е полугодие 2019 года.**

**Подписные индексы:**

**Агентство «Роспечать» 57991**

**ООО «Агентство „Книга-Сервис”» 42177**